INSTITUT DE FORMATION EN MASSO-KINESITHERAPIE DE VICHY

ANNEE 2006-2007

# EVOLUTION D'UNE PARALYSIE D'UN PLEXUS BRACHIAL

Travail réalisé

en vue de l'obtention du diplôme d'Etat

de Masseur Kinésithérapeute par :

**Monsieur MOURSOUX Bertrand**

Sous la direction de :

Monsieur **Pierre DELESVAUX**, CSK au CRF Notre Dame, Chamalières.

Monsieur **Serge GAY,** CSK à l'Institut de formation en Masso-kinésithérapie de Vichy.

# SOMMAIRE

I- INTRODUCTION…… **p. 1**

II- RAPPELS ANATOMO-PATHOLOGIQUES…… **p. 2**

1°) Rappel anatomique concernant le plexus brachial

2°) La paralysie du plexus brachial

3°) L'électromyogramme

III- EVALUATION MASSO-KINESITHERAPIQUE INITIALE…… **p. 4**

1°) Interrogatoire

2°) Inspection

3°) Palpation

4°) Evaluation de la douleur

5°) Evaluation articulaire

6°) Evaluation de la sensibilité

7°) Evaluation des capacités motrices

8°) Evaluation des capacités fonctionnelles

9°) Evaluation psychologique

IV- SYNTHESE DE L'EVALUATION INITIALE…… **p. 9**

V- DIAGNOSTIC KINESITHERAPIQUE…… **p. 9**

VI- TRAITEMENT MASSO-KINESITHERAPIQUE…… **p. 10**

1°) Principes et objectifs de prise en charge

2°) Moyens utilisés

a) Lutte contre les troubles trophiques

b) Lutte contre les troubles orthopédiques

c) Lutte contre les phénomènes douloureux

d) Entretien des qualités musculaires

e) Travail de l'autonomie

VII- DISCUSSION-CONCLUSION…… **p. 16**

REFERENCES BIBLIOGRAPHIQUES

ANNEXES

# REMERCIEMENTS

Je tiens à remercier toutes les personnes qui m'ont aidé, de prés ou de loin, dans l'élaboration de ce mémoire, et plus particulièrement :

- Monsieur C., pour sa patience, sa participation.
- Monsieur Delesvaux, pour ses conseils et son écoute durant le stage.
- Jean Yves et tous les masseurs kinésithérapeutes du centre Notre Dame.
- Monsieur Gay, pour son écoute et ses encouragements.
- Mélanie, pour son soutien.
- Joss, Erwan, Ricou, Claire…
- Mes parents.


**Les opinions exprimées dans ce travail écrit, ainsi que sa présentation, n'engage que la responsabilité de son auteur.**

## I- INTRODUCTION

Ce travail traite de la démarche thérapeutique adoptée chez un jeune homme de 21 ans atteint d'une paralysie complète et totale du plexus brachial (racines C5 à T1) d'origine traumatique au niveau de son membre supérieur dominant.

Le 24/09/2006, Monsieur C. est victime d'un AVP moto contre voiture (en tort présumé) alors qu'il rejoignait son amie. Le diagnostic médical initial est très lourd:

-TC avec perte de connaissance initiale de courte durée (score de Glasgow à 15),

-Traumatisme thoracique avec pneumothorax et contusions pulmonaires bilatérales,

-Traumatisme des membres supérieurs :

- main gauche : luxation dorsale des deuxième, troisième, quatrième et cinquième articulations carpo-métacarpiennes associées à des fractures des quatrième et cinquième métacarpes traitées par broches et attelle platrée,

-Paralysie du plexus brachial droit C5, C6, C7, C8, T1 selon un mécanisme lésionnel de type traction et étirement

- main droite : fractures ouvertes des troisième et quatrième métacarpiens, réduites et brochées en urgence ;

-Fracture du condyle externe fémoral droit diagnostiquée le 22 décembre 2006 et non traitée.

Ces nombreuses lésions témoignent de la gravité du traumatisme. Aussi, on ne s'intéressera dans ce mémoire, qu'à la prise en charge du membre supérieur paralysé.

Il est hospitalisé en service de réanimation, puis de traumatologie thoracique. Il peut enfin rentrer chez lui le 07/10/2006.

Il est admis au centre de rééducation de Notre Dame le 12/10/2006 en tant qu'externe. Il suit des séances de rééducation deux heures par jour en fin de matinée, cinq fois par semaine.

Notre prise en charge débute le 8/01/07, c'est-à-dire trois mois après l'accident. A cette date, Monsieur C. apparaît comme une personne volontaire et objective vis-à-vis de sa pathologie et de sa récupération. Le diagnostique médical à cette date met en évidence une récupération complète de tous les traumatismes en dehors de ceux concernant le membre supérieur droit, à savoir :

- la non consolidation des fractures des troisième et quatrième métacarpiens,
- l'absence de récupération de la paralysie pléxique.

Devant un tel traumatisme, une incertitude demeure : *vais-je un jour pouvoir me resservir de mon bras ?* C'est pourquoi on s'intéressera dans ce mémoire **au rôle du kinésithérapeute sur l'évolution à cours terme d'une paralysie totale du plexus brachial.**

**Fig. 1 :**

Le plexus brachial

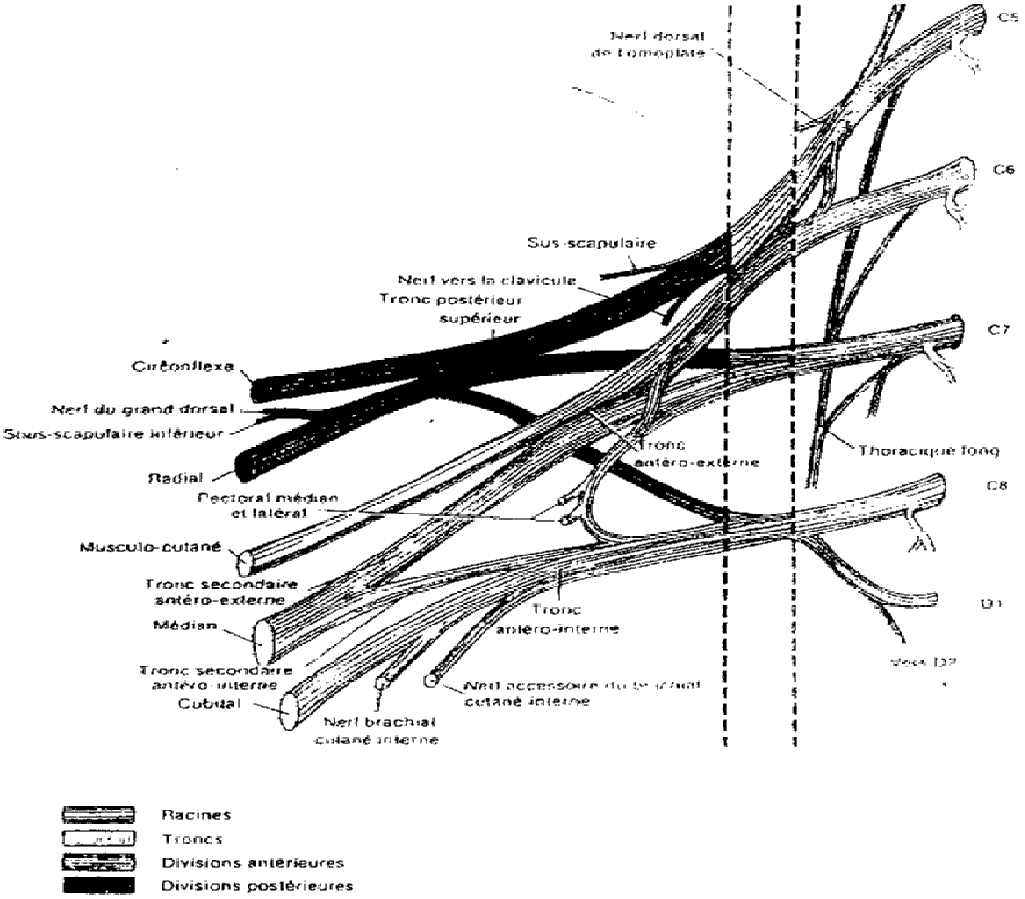


**Fig 2 :**

Classification des lésions nerveuse selon Seddon et Sunderland.

| Degré lésionnel | Nom pour Seddon | Epinèvre | Périnèvre | Endo-nèvre | Axone | Signe de Tinel | Pronostic |
|---|---|---|---|---|---|---|---|
| 1° | **Neurapraxie** | Intact | Intact | Intact | Intact | _ | Compression simple. Il y a un **défaut temporaire de conduction.** Récupération complète (qq. jours à 12 sem.) |
| 2ème ° | **Axonotmésis** | Intact | Intact | Intact | Interrompu | + | **Récupération complète** (1mm/jour) |
| 3ème ° | **Rupture de continuité nerveuse plus ou moins réversible** | Intact | ± respecté | Détruit | Interrompu | + | **Récupération lente (1mm/jour)** et **variabl**e (de complète à médiocre) en fonction du degré de cicatrisation endoneuronale. Pas d'intervention ou neurolyse |
| 4ème ° | **Neurotmésis Rupture du périnèvre et des fascicules** | Intact | Détruit | Détruit | Interrompu | ± | Dégénérescence Wallérienne à la partie distale et dégénérescence axonale à la partie proximale. **Evolution vers une régénération imparfaite (inversion des fibres sensitives et motrices)** ou vers un névrome. ***Aucune récupération (Traitement chirurgical/greffe)*** |
| 5ème ° | **Rupture complète du nerf** | Détruit | Détruit | Détruit | Interrompu | _ | ***Aucune récupération (Traitement chirurgical/greffe)*** |
| Avulsion radiculaire | | Véritable arrachement de la racine nerveuse au niveau de la moelle. Extrême gravité. | | | | | **Très mauvais** |

## II- RAPPELS ANATOMO-PATHOLOGIQUES : [1, 2, 3, 4]

### 1°) Rappel anatomique concernant le plexus brachial :

Le plexus brachial, situé dans les régions cervicale et axillaire, est destiné essentiellement à l'innervation du membre supérieur. Il est constitué par la réunion des rameaux ventraux des nerfs cervicaux et thoraciques C5, C6, C7, C8 et T1 en trois troncs : le tronc supérieur (C5 et C6) ; le tronc moyen (C7) ; le tronc inférieur (C8 et T1). Chaque tronc donne deux divisions, antérieure et postérieure, qui se regroupent pour constituer les faisceaux latéral (constitué par les divisions antérieures des troncs supérieur et moyen), médial (constitué par la division antérieure du tronc inférieur), et postérieur (formé par les divisions postérieures des trois troncs). Le faisceau postérieur donne deux branches : les nerfs axillaire et radial ; le faisceau latéral donne deux branches : le nerf musculo-cutané et la racine latérale du nerf médian ; le faisceau médial donne deux branches : la racine médiale du nerf médian et le nerf ulnaire. [Fig. 1]

### 2°) La paralysie du plexus brachial :

#### *a) Etiologie :*

Les lésions du plexus brachial sont d'origines diverses : traumatismes (95% des paralysies traumatiques du plexus brachial survenant chez l'adulte jeune surviennent lors d'un accident de moto), envahissement (néoplasme, infection…), origine iatrogène (radiothérapie, chimiothérapie, complications de chirurgie thoracique…), origine obstétricale…

#### *b) Gravité des lésions :*

Dans le cas de lésions traumatiques survenant chez l'adulte après un accident de moto, le plexus brachial est soumis à un étirement violant provoquant une lésion nerveuse. La classification de Sunderland (1951), qui complète celle de Seddon (1943) permet de hiérarchiser ces lésions en fonction de leur gravité [fig. 2]. Cette classification est cependant limitée sur le plan pronostique car la gravité de la lésion n'est souvent connue qu'en fonction de la récupération.

**Dans le cas de Monsieur C. le diagnostic lésionnel n'a pas été posé.**

#### *c) La dégénérescence wallérienne:*

Après rupture nerveuse, on observe une dégénérescence nerveuse du fragment distal du nerf avec modifications histologique de l'axone.

#### *d) La régénérescence nerveuse :*

La régénération nerveuse [Fig. 3] dépend de nombreux facteurs : a) la gravité de la lésion axonale, b) le type de lésions (compression/écrasement, étirement, section

**Fig. 3 :**

Le processus de repousse nerveuse après section

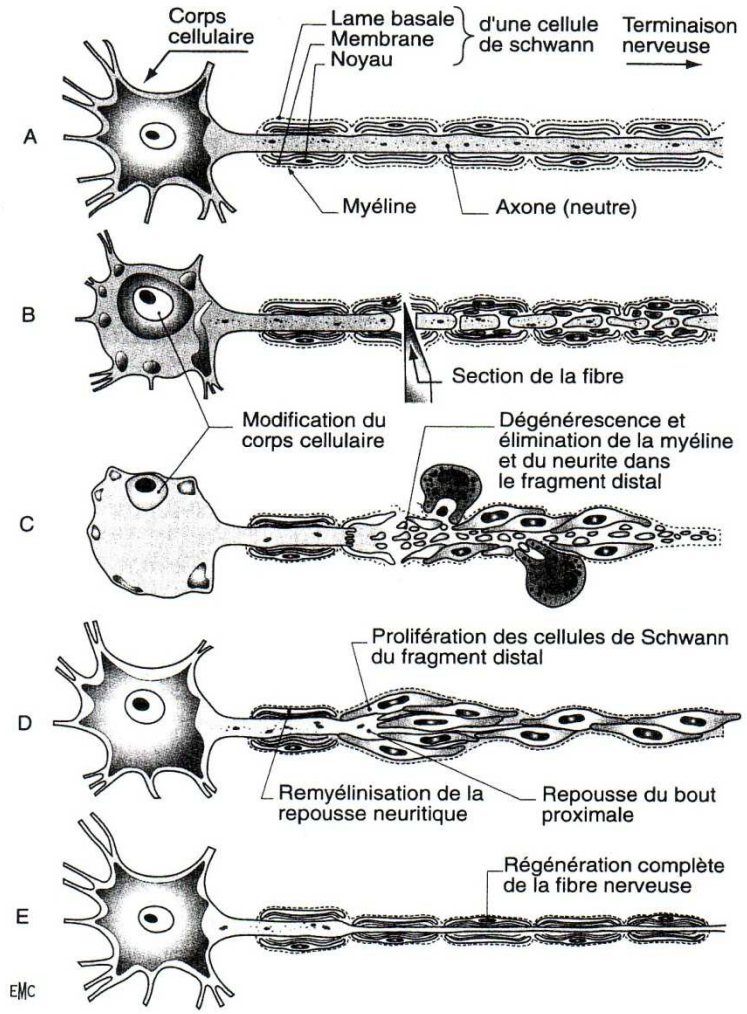


A. Aspect normal

B. la section nerveuse entraîne une fragmentation distale de l'axone et de la myéline

C. Prolifération des cellules de Schwann dans le fragment distal

D. Les cellules de Schwann du segment distal se sont alignées, formant les cordons de Büngner. Le fragment proximal commence à repousser en donnant plusieurs axones qui sont entourés par le cytoplasme de cellules de Schwann.

E. Connexion de l'axone avec la périphérie, maturation des fibres nerveuses. Les axones qui ne rejoignent pas un effecteur disparaissent.

arrachement _avec ou sans avulsion_), c) le siège de la lésion (plus la lésion est proximale, plus le pronostic établi est mauvais), d) les lésions vasculaires associées, e) l'âge, f) le tabac (la nicotine étant un vasoconstricteur, elle limite le processus de cicatrisation), g) le temps passé après l'apparition des signes de régénérescence (après six mois, les muscles qui n'ont pas récupéré totalement ne redeviennent jamais normaux)...

Aussi il sera essentiel de suivre l'évolution par un testing musculaire régulier, par une exploration sensitive et par un examen électromyographique. Il apparaît que le premier signe de récupération sensitive est la sensibilité à la douleur et au pincement, avant même l'apparition du signe de Tinel (percussion modérée avec un marteau réflexe sur le trajet nerveux ; la sensation d'une décharge électrique irradiant dans le territoire sensitif du nerf signe le niveau de repousse nerveuse). On sait que la récupération sensitive suit une progression logique : récupération d'une sensibilité de protection (à la pression, douloureuse et thermique), puis récupération de la sensibilité tactile (vibration lente de 30Hz, toucher mobile) et enfin de la sensibilité discriminative et vibratoire (256Hz). Il a été prouvé que la vitesse de dégénérescence et de régénérescence nerveuse est de l'ordre de un à deux millimètres par jour à l'âge de trente ans, pouvant donner des délais de récupération variable en fonction de la hauteur de la lésion. Dans le cas d'une lésion nerveuse par élongation avec rupture nerveuse, on propose parfois d'attendre avant une chirurgie réparatrice afin de mieux localiser la partie proximale. Cependant, dans le cas d'un plexus brachial, le processus de régénération est fortement compromis.

### 3°) L'électromyogramme : [5, 6]

Un outil indispensable au suivi de la récupération sensitivo motrice.

L'EMG permet l'étude du système nerveux périphérique, des muscles et de la jonction neuromusculaire. Non dangereux mais pénible pour le patient, il permet d'affirmer ou d'infirmer la présence d'une atteinte du système neuromusculaire et d'en préciser parfois la nature. Il comprend deux temps principaux : la détection, qui permet l'étude directe de l'activité électrique du muscle au repos et à l'effort, et la mesure des vitesses de conduction nerveuse motrice et sensitive. Dans le cas d'une atteinte du nerf périphérique, la détection à l'aiguille ou à l'électrode de surface met en évidence un appauvrissement du tracé à l'effort et des activité de dénervation au repos (fibrillation, potentiels lents de dénervation). L'aspect des potentiels d'unité motrice (PUM) à l'effort peut être informatif sur la qualité de la réinnervation. En effet, au cours de la dégénérescence wallérienne, on observe une diminution des PUM en amplitude, en durée et en nombre alors qu'au cours du processus de réinnervation on observe l'effet inverse. Lorsque aucune activité volontaire n'est possible, aucun potentiel n'est visualisé (potentiel de dénervation).

**Fig.4 :**
Attitude spontanée du patient sous écharpe

**Fig. 5 :**
Orthèse rigide d'immobilisation

## III- EVALUATION MASSO-KINESITHERAPIQUE INITIALE (réalisée le 04/01/2007) :

Présentation du patient:

Monsieur C. a 21 ans. Il est tourneur fraiseur dans une entreprise à Lempdes. Il est droitier, mesure 1m72, pèse 58 kg (contre 72 avant l'accident). Il vit actuellement chez sa mère (centre de Clermont), infirmière DE, ce qui facilite les soins. Il pratiquait avant son accident du VTT de descente et du BMX en compétition au niveau national. Il est toujours en couple (avec une étudiante infirmière) malgré ce lourd handicap. Il est aujourd'hui en arrêt de travail et ne pratique plus aucune activité sportive.

### 1°) Interrogatoire :

Monsieur C. raconte son parcours depuis l'accident sans tristesse mais ne peut se rappeler précisément des circonstances de la collision (amnésie suite au traumatisme crânien). Il n'est pas angoissé, comprend sa pathologie mais en ignore son évolution à long terme. Il espère une récupération la plus rapide et la plus complète possible mais commence à accepter la possibilité de non récupération spontanée.

Monsieur C. étant droitier, il est par conséquent excessivement gêné par sa paralysie. Il ne peut plus écrire, mais parvient tout de même difficilement à signer de la main gauche ; il est dépendant d'autrui pour les soins, la cuisine, le transport (VSL pour les séance au centre). Il ne fait plus de sport mais compte remonter sur un vélo dès que possible. Il a gardé une vie sociale et est très bien entouré de ses proches.

Quelque soit la récupération, il est décidé a avoir une vie normale mais ne sait pas ce qu'il pourrait faire si une réorientation professionnelle s'avérée nécessaire. Il espère pouvoir refaire du vélo (peut être même en compétition?), reconduire une voiture voire même une moto.

### 2°) Inspection :

#### *a) Attitude Générale :*

Monsieur C. porte une écharpe canadienne [Fig. 4] du fait de l'appendement majeur de l'épaule du à la paralysie des muscles de l'épaule. Il n'apparaît pas de déformation rachidienne à l'examen malgré l'inégalité de tonus droit/gauche. Il a le bras en rotation interne, coude au corps, main sur le thorax. Son coude est fléchit, avant bras en pronation (le tonus des muscles pronateur étant plus important que celui des supinateurs), main protégée par un gant en jersey (œdème et lésions cutanées) et immobilisée dans une attelle thermoplastique [Fig. 5] (poignet en extension. de 10°; léger enroulement des doigts longs ; pouce en position d'ouverture et en légère antéposition). Il garde cet appareillage toute la journée mais ne se protège pas la nuit.

**Fig. 6 :**
Déformation de la main gauche : la quatrième tête métacarpienne est décalée en palmaire par rapport aux autres.

**Fig. 7 :**
Radiographie de la main gauche datant du 19/12/2006

| Membre / Région | gauche | Droit |
|---|---|---|
| Sous axillaire | 28 | 34 |
| + 5 cm | 27 | 30 |
| +10 cm | 27 | 28 |
| Coude | 28 | 26 |
| +5 cm | 22 | 27 |
| +10 cm | 18,5 | 22 |
| +15 cm | 17,5 | 18 |
| Poignet | 16 | 17 |
| Métacarpes longs | 18 | 19 |

**Fig. 8:**
Périmètres des membres supérieurs

On note tout de suite que malgré sa paralysie, il est autonome pour se déshabiller, qu'il n'a aucune difficulté pour enlever attelle et jersey mais qu'il doit se faire aider pour remettre ce dernier.

L'obliquité de la clavicule droite par rapport à la gauche montre une élévation du moignon de l'épaule, masquée par l'amyotrophie du trapèze supérieur. Cependant, lorsque Monsieur C. est parfaitement détendu, cette obliquité tend à disparaître.

### b) membre supérieur gauche :

- tatouage étendu à la quasi-totalité du membre,
- présence de quatre cicatrices à la face dorsale de la main du fait de l'intervention [Fig.6],
- déformation importante des quatrièmes métacarpien et articulation métacacarpo-phalangienne [Fig. 6, 7].

### c) membre supérieur droit :

- tatouage situé au tiers moyen de la face dorsale de l'avant bras ;
- la peau est sèche, pèle ; les ongles poussent vite et sont très durs, courbés transversalement, rainurés, un tatouage est visible au tiers moyen de l'avant bras,
- présence de brûlures électriques dues à l'électrothérapie exito-motrice au niveau des muscles épicondyliens médiaux et latéraux ainsi qu'au niveau des muscles extrinsèques du pouce au tiers inférieur de l'avant bras,
- on note la présence d'une hypersudation dans le creux axillaire droit,
- la clavicule droite plus verticale que la clavicule gauche du fait de la disbalance musculaire entre trapèze et abaisseurs,
- œdème étendu à la totalité du membre supérieur [Fig. 8];
- appendement de l'épaule de 2 travers de doigt [Fig. 9];
- amyotrophie des muscles trapèze, supraépineux, infraépineux, petit rond, grand rond, deltoïde (les trois chefs), grand pectoral, biceps brachial triceps brachial, muscles épicondyliens médiaux et latéraux, muscles intrinsèques de la main [Fig. 10].
- la main est atrophiée, essentiellement au niveau des pulpes ; on note la présence d'un œdème mou qui garde le godet, avec, au dos de la main, une grande cicatrice transversale, rosée. La première commissure est légèrement fermée, constituant ainsi un pouce adductus [Fig.11].

**Fig. 9** :
Appendement de l'épaule

**Fig. 10 :**
Amyotrophie importante des muscles de l'épaule droite

**Fig. 11** :
Atrophie et déformation de la main droite

#### d) membres inférieurs :

- absence d'œdème, de rougeur. Pas de différence de température entre les deux membres.
- on relève simplement des cicatrices à la face antérieure des deux genoux du fait de nombreuses chutes de vélo.

### 3°) Palpation :

L'examen cutané révèle une peau souple, d'épaisseur comparable à celle du coté sain, mais elle est sèche sur la totalité du membre. L'examen palpatoire, non douloureux, met en évidence, comparativement au coté sain, une augmentation de la température locale de la face externe du coude située entre trois travers de doigt au dessus et quatre travers de doigt au dessous de l'épicondyle latéral. Selon Monsieur C., ceci est constant depuis l'accident. On relève la présence de contractures non douloureuses des muscles rhomboïdes et élévateur de la scapula.

### 4°) Evaluation de la douleur :

Cette étape est importante vu la gravité du traumatisme initial.

#### a) Au membre supérieur droit :

- Douleur permanente à type de brûlure, fourmillement : elle s'étend depuis la moitié de l'avant bras jusqu'à la pulpe des cinq doigts ; son intensité est évaluée à 3 voir 4 à l'EVA mais il existe des paroxysmes douloureux (cotés à 8) durant quelques secondes et revenant périodiquement ; ils sont aigus, intenses très difficiles à supporter et apparaissent à des moments imprévisibles ;
- Douleurs type décharge électrique lors de la mise en tension du plexus brachial pendant la mobilisation passive de l'épaule ;
- Vive douleur (décharge électrique) au niveau de la face externe du bras lorsque Monsieur C. tente de mobiliser activement son coude ; à l'EVA, il l'évalue à 8 ;
- Douleurs occasionnelles à l'épaule à type de courbature. Elles sont variables en fonction des jours mais le plus souvent quiescentes.

#### b) Autres régions :

- Au membre supérieur gauche : douleur localisée au quatrième et cinquième métacarpiens lors des efforts de serrage et de tirage même peu intense comme remonter la couette pendant la nuit. Monsieur C. compense cette douleur par la non utilisation de ses deux derniers doigts.
- De la troisième à la dixième côtes droites : douleurs insupportables lors de la palpation cotées à 10 selon l'EVA.
- Au genou droit : douleur seulement lors des accroupissements (EVA à 3) ;

**Fig. 12 :**
Amplitudes articulaires des membres supérieurs

| | | | | | | | |
|---|---|---|---|---|---|---|---|
| | | Epaule gauche | | | Epaule droite | | |
| Flexion | | 160° | | | 80° | | |
| Extension | | 40° | | | 30° | | |
| Abduction | | 180° | | | 80° | | |
| Adduction | | 40° | | | 30° | | |
| Rotation externe | | 40° | | | 30° | | |
| Rotation interne | | 110° | | | 100° | | |
| | | Coude gauche | | | Coude droit | | |
| Flexion | | 145° | | | 135° | | |
| Extension | | 0° | | | - 10° | | |
| Pronation | | 90° | | | 90° | | |
| Supination | | 80° | | | 20° | | |
| | | Poignet gauche | | | Poignet droit | | |
| Flexion | | 90° | | | 40° | | |
| Extension | | 85° | | | 20° | | |
| Inclinaison radiale | | 15° | | | 10° | | |
| Inclinaison ulnaire | | 40° | | | 25° | | |
| | | Pouce gauche | | | Pouce droit | | |
| Rétropulsion | | 15° | | | 10° | | |
| Latéropulsion | | 60° | | | 35° | | |
| Antépulsion | | 40° | | | 30° | | |
| Flexion MCP | | 70° | | | 40° | | |
| Extension MCP | | 15° | | | 20° | | |
| Flexion IP | | 90° | | | 70° | | |
| Extension IP | | 0° | | | 0° | | |
| | | Main gauche | | | Main droite | | |
| | | MCP | IPP | IPD | MCP | IPP | IPD |
| Index | Flexion | 90° | 100° | 80° | 40° | 70° | 60° |
| | extension | 70° | 0° | 15° | 30° | 0° | 0° |
| | inclinaison radiale | 15° | | | 20° | | |
| | inclinaison ulnaire | 20° | | | 30° | | |
| Majeur | Flexion | 90° | 110° | 85° | 20° | 75° | 50° |
| | extension | 60° | 0° | 20° | 25° | 0° | 0° |
| | inclinaison radiale | 10° | | | 20° | | |
| | inclinaison ulnaire | 20° | | | 20° | | |
| Annulaire | Flexion | 95° | 110° | 85° | 30° | 60° | 60° |
| | extension | 60° | 0° | 10° | 20° | 0° | 0° |
| | inclinaison radiale | 15° | | | 20° | | |
| | inclinaison ulnaire | 15° | | | 25° | | |
| Auriculaire | Flexion | 100° | 130° | 90° | 30° | 90° | 65° |
| | extension | 90° | 0° | 20° | 25° | 0° | 0° |
| | inclinaison radiale | 20° | | | 15° | | |
| | inclinaison ulnaire | 30° | | | 35° | | |

Amplitudes modifiées après le mois et demi de rééducation.

### 5°) Evaluation articulaire : [Fig. 12]

#### a) Epaule droite :

Les amplitudes articulaires de la gléno-humérale droite sont limitées par la tension du plexus brachial provoquant des douleurs dans tous les doigts de types décharges électriques et par un arrêt de type mou en abduction (80°) et en flexion (80°) (les douleurs apparaissant pour une amplitude plus faible plus la quantité de rotation externe est importante dans les mouvements d'abduction globale de l'épaule: 40° d'abduction en RE maximale). Le blocage manuel de l'articulation scapulo-thoracique entraîne aussi des douleurs plus précoces (40°).

#### b) Coude droit:

Limitation essentiellement en extension et supination du fait de la position d'immobilisation dans l'écharpe.

#### c) Poignet et doigt de la main droite :

Enraidissement majeur de toutes les articulations du fait de la paralysie et de l'immobilisation prolongée dans une attelle platrée.

Des précautions particulières sont nécessaires lors de la mobilisation car les métacarpiens 3 et 4 ne sont pas encore consolidés.

### 6°) Evaluation de la sensibilité : [Fig. 13] ; [6]

Il est important de noter que cette exploration de la sensibilité n'est qu'une analyse des sensations, oralement décrite par le sujet. C'est pourquoi il est important de prendre en compte les bruits de fond, la capacité d'attention, ou stimuli extérieurs pouvant compenser ou aggraver les performances de l'individu (notion de concentration et de fatigue).

Les différentes sensibilités sont présentes à l'épaule et au bras du MS droit.

Le membre est totalement anesthésié distalement au coude.

L'évaluation de la sensibilité de protection est réalisée avec un trombone et en pinçant ; la sensibilité thermique est testée avec un glaçon et la main du thérapeute.

- A la face postérieure de l'épaule et du bras, toutes les sensibilités sont normales jusqu'au sommet de l'olécrâne.

- A la face latérale, toutes les sensibilités sont normales jusqu'à 4 TDD au dessus de l'épicondyle latéral. Seul le tact superficiel (statique) est ressenti jusqu'à 1 TDD crânialement à l'épicondyle. La sensibilité thermique est normale jusqu'au milieu du bras, inexistante après.

- A la face antérieure, la récupération sensitive est totale jusqu'à 3 TDD au dessus du pli de flexion du coude. La sensibilité algique est présente jusqu'à 1 TDD au dessus du pli de flexion.

**Fig. 13:**
Territoires sensitifs innervés du membre supérieur droit

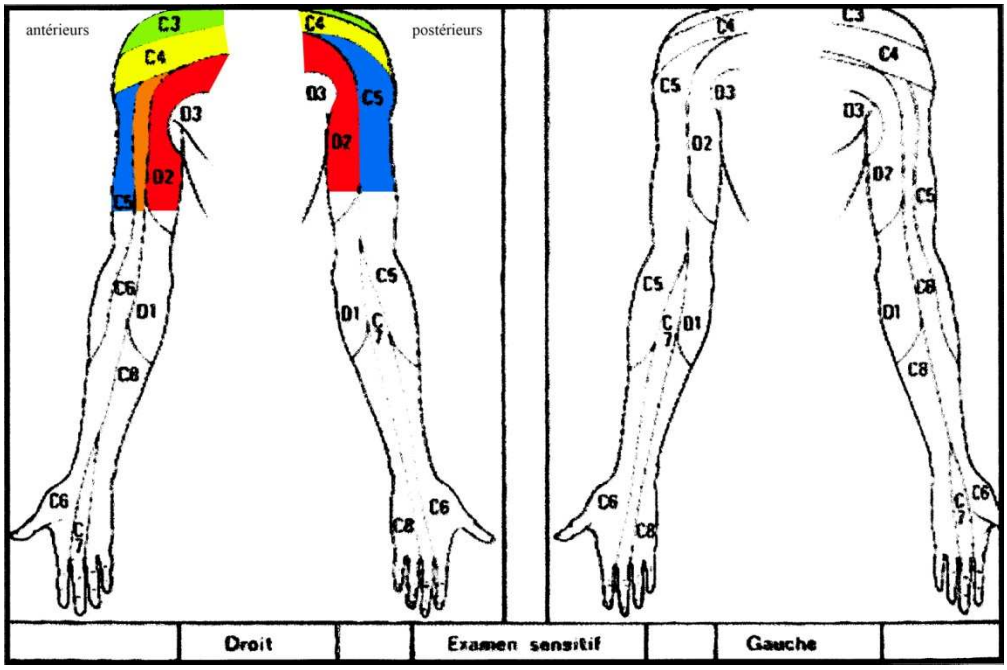

- A la face médiale du bras, toutes les sensibilités sont normales jusqu'à 2 TDD au dessus de l'épicondyle médial. En dessous, seule la sensibilité algique est présente ; la sensibilité thermique est dégradée : quelque soit la température de l'objet en contact avec l'extrémité distale du bras au niveau de sa face interne, Monsieur C. ne ressent que de la chaleur.

La sensibilité proprioceptive est acquise au niveau de l'épaule : Monsieur C. a la possibilité de placer son MS gauche dans la même position que son épaule droite dans tous les axes de mouvement et ce à 10° près. Il peut différencier deus positions différentes seulement si elles diffèrent d'au moins 20°.

On note que Monsieur C. peut positionner son coude gauche de la même façon que son coude droit lors de la mobilisation de ce dernier en flexion extension (pas en prono-supination). Cependant, cette action n'est possible que grâce aux modifications de tension cutanée des faces antérieure et postérieure du coude.

Au niveau de toutes les autres régions du membre supérieur droit, à savoir le coude, l'avant bras et la main, aucun signe de récupération sensitive n'est encore visible. Cette anesthésie oblige à la protection du membre.

### 7°) Evaluation des capacités motrices : [Fig. 14]

Lors de la première semaine de prise en charge, l'examen clinique des muscles du membre supérieur droit révélait une paralysie complète de l'ensemble de ces muscles, à l'exception des muscles élévateur de la scapula, grand et petit rhomboïdes, dentelé antérieur et petit pectoral cotés à 5 au testing.

Le 09/01/07, une contraction minime du supraépineux et du subscapulaire est palpable. Ceux-ci sont donc cotés à 1 au testing. Il s'agit des premiers signes de la récupération motrice.

Une semaine après, le 15/01/07, leur contraction est de plus en plus nette mais ne permet évidemment pas la mobilisation active du membre supérieur. La palpation du grand pectoral lors d'un effort d'abaissement, d'adduction et de rotation interne de l'épaule ne montre pas de contraction mais il semble que celui-ci soit en voie de récupération. *L'EMG du 19/01/07 montre un potentiel d'innervation du supraépineux (subscapulaire non testé) et un potentiel de réinnervation pour le muscle grand pectoral. Tous les autres muscles ne montrent que des potentiels de dénervation.*

Le 09/02/2007, une contraction minime du muscle grand pectoral est palpable.

### 8°) Evaluation des capacités fonctionnelles :

Une paralysie complète d'un plexus brachial du coté dominant chez un adulte jeune représente un handicap majeur.

**Fig. 14 :**

Tableau de l'innervation motrice des muscles de la ceinture scapulaire et du membre supérieur

| | C5 | C6 | C7 | C8 | D1 | Nerfs |
|---|---|---|---|---|---|---|
| ***Elévateur*** | xx | | | | | dorsal de la scapula |
| ***Rhomboides*** | xx | | | | | dorsal de la scapula |
| ***Dentelé antérieur*** | x | x | x | | | thoracique long |
| ***Sub clavier*** | x | x | | | | subclavier |
| ***Subscapulaire*** | x | x | | | | subscapulaire (supérieur et inférieur) |
| ***Supra épineux*** | xx | x | | | | suprascapulaire |
| ***Petit rond*** | **xx** | x | | | | Axillaire |
| ***Infra épineux*** | **xx** | x | | | | suprascapulaire |
| ***Grand rond*** | x | x | | | | subscapulaire inférieur |
| ***Grand dorsal*** | | | x | x | | Thoraco dorsal |
| ***Deltoide*** | **xx** | x | | | | Axillaire |
| ***Petit pectoral*** | x | x | x | x | x | pectoraux médial |
| ***Grand pectoral*** | x | x | x | x | x | pectoraux médial et latéral |
| ***Coraco brachial*** | x | **xx** | x | x | x | musculocutané |
| ***Biceps brachial*** | x | **xx** | x | x | x | musculocutané |
| ***Brachial*** | x | **xx** | x | x | x | musculocutané |
| ***Triceps brahial*** | x | x | **xx** | x | x | Radial |
| ***Anconé*** | x | x | **xx** | x | x | Radial |
| ***Brachio radial*** | x | **xx** | x | x | x | Radial |
| ***Supinateur*** | x | **xx** | x | x | x | Radial |
| ***FRC*** | x | **xx** | x | x | x | Médian |
| ***LERC*** | x | **xx** | x | x | x | Radial |
| ***Rond pronateur*** | x | **xx** | x | x | x | Médian |
| ***CERC*** | x | **xx** | x | x | x | Radial |
| ***ECD*** | x | x | **xx** | x | x | Radial |
| ***EUC*** | x | x | **xx** | x | x | Radial |
| ***LAP*** | x | x | **xx** | x | x | Radial |
| ***LEP*** | x | x | **xx** | x | x | Radial |
| ***CEP*** | x | x | **xx** | x | x | Radial |
| ***EPI*** | x | x | **xx** | x | x | Radial |
| ***EP du cinq*** | x | x | **xx** | x | x | Radial |
| ***LP*** | x | **xx** | x | x | x | Médian |
| ***FSD*** | x | **xx** | x | x | x | Médian |
| ***FPD*** | x | **xx** | x | x | x | Médian et ulnaire |
| ***FUC*** | | | | **xx** | x | Ulnaire |
| ***Carré pronateur*** | x | x | x | **xx** | x | Médian |
| ***LFP*** | | | | **xx** | | Médian |
| ***loge thénar*** | | | | **xx** | | Médian et ulnaire |
| ***loge hypothénar*** | | | | x | **xx** | Ulnaire |
| ***Interosseux*** | | | | x | **xx** | Ulnaire |
| ***Lombricaux*** | | | | x | **xx** | Médian et ulnaire |

En gras : la racine principale

Muscles dont contraction volontaire était présente en début de prise en charge.

Muscles dont la contraction volontaire est apparue au cours de la rééducation.

Cet accident a mis fin à toutes ses activités sportives et professionnelles, à toutes ses passions. D'un point de vue plus personnel, Monsieur C conserve une activité sexuelle régulière malgré les inconvénients d'un membre supérieur paralysé.

De plus, il est autonome pour se déshabiller et s'habiller [Fig. 15] malgré quelques difficultés notamment en ce qui concerne les chaussettes. Il a besoin d'aide pour remettre le jersey et l'attelle, ne peut couper sa viande, et ne peut plus conduire.

### 9°) Evaluation psychologique :

Monsieur C. connaît et comprend sa pathologie. Il n'attend qu'une chose : récupérer.
Il connaît les délais normaux de récupérations et le pronostic défavorable quant à une récupération complète du fait de la localisation très proximale de la lésion, mais il veut croire en une totale récupération motrice. Pour cela, il refuse d'apprendre à écrire de la main gauche (mais à tout de même accepter d'apprendre à signer).
Il a perdu sport, passions, travail (il s'était attaché à exercer une profession manuelle pour ne pas rester toute la journée derrière un bureau), autonomie de déplacement…
Aussi, Monsieur C. ne sait pas de quoi il sera capable si la récupération s'avérée impossible…

Cependant, Monsieur C. est une personne agréable, énergique, pleine d'humour et appréciée par tous les soignants et soignés. Son amie, ainsi que tous ses proches très présents l'aident à traverser cette étape difficile.

## IV- SYNTHESE DE L'EVALUATION INITIALE:

Déficiences : sensitives, motrices, douloureuses, articulaires

Incapacités : mise en place de l'attelle et jersey, pratique sportive

Désavantages : besoin d'une aide et de soins quotidiens, ne peut plus exercer sa profession, ne peut plus conduire.

## V- DIAGNOSTIC KINESITHERAPIQUE :

Monsieur C., 21ans, tourneur fraiseur, a été victime d'un accident de moto le 24/09/06 à l'origine d'un poly traumatisme dont une paralysie du plexus brachial du coté dominant aggravée par des fractures des deuxième et troisième métacarpiens, entraînant une impossibilité de réalisation de toutes activités sportives et socioprofessionnelles telles qu'elles l'étaient avant le traumatisme.

Projet du patient: Monsieur C. souhaite avant tout récupérer une certaine motricité de son membre supérieur droit afin de reprendre son travail et de recommencer le VTT.

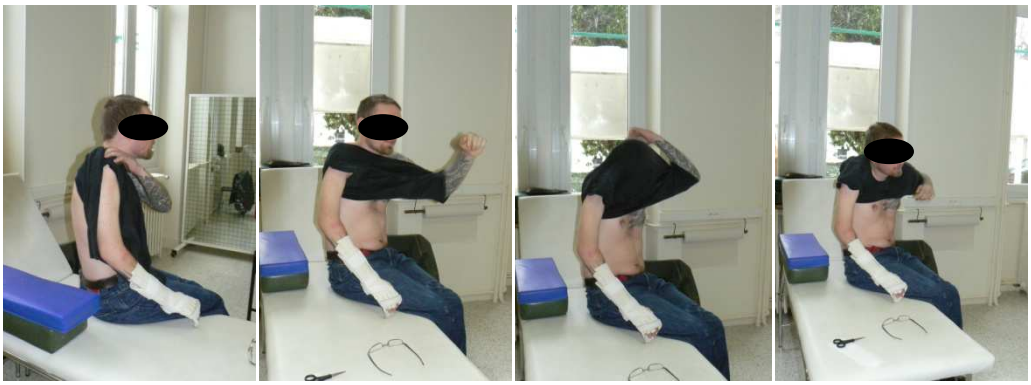

**Fig. 15 :**
L'habillage

**Fig. 16 :**
Massage circulatoire du membre supérieur droit

**Fig. 17 :**
Bain écossais

## VI- TRAITEMENT MASSO-KINESITHERAPIQUE : [4, 7, 8, 9, 10]

### 1°) Principes et objectifs de prise en charge :

#### a) Principes généraux :

- Maintenir les structures intactes ;
- Respect de la fatigabilité musculaire ;
- Respect de la douleur ;
- Surveillance clinique des signes d'AND.
- Respect des délais de consolidation osseuse
- la rééducation doit être patiente
- Ne pas placer le patient en situation d'échec

#### b) Objectifs généraux :

- Prévention des troubles trophiques ;
- Prévention des troubles orthopédiques ;
- Lutte contre les phénomènes douloureux ;
- Préserver les qualités musculaires
- Améliorer l'autonomie.

### 2°) Moyens utilisés :

#### a) Lutte contre les troubles trophiques :

Massage hyperémiant et courants excitomoteurs permettent l'apport circulatoire

Massage circulatoire [Fig. 16] par des manœuvres de glissé profond dans le sens du retour veineux, espacées d'une dizaine de secondes pour éviter la stase veineuse, afin d'améliorer la circulation de retour et de limiter l'œdème ; ou drainage lymphatique pour éviter la stase lymphatique et la fibrose. Associé à cela : position déclive, port de contention compressive à la main et remontant au tiers supérieur de l'avant bras, permettant également une protection cutanée contre les risques de plaies, de brûlures (nécessitant aussi une surveillance visuelle de l'état cutané).

Entretien de l'élasticité de la peau par des manœuvres de friction, de pétrissage superficiel, de décollement des plans sous-jacents (l'élasticité de la peau de la face dorsale du poignet et de la main est importante pour la préhension).

Utilisation des bains écossais [Fig. 17] afin de permettre une prise en charge seul à domicile. Monsieur C. a pour consignes de toujours vérifier la température des eaux chaude et froide avec sa main gauche pour ne pas risquer de se brûler. Le temps d'immersion dans l'eau chaude est de une minute ; celui dans l'eau froide est de deux minutes. La durée du traitement est de vingt minutes et il doit toujours se terminer par l'immersion dans l'eau froide.

**Fig. 18 :**
Massage mobilisation du poignet et de la main

**Fig. 19 :**
Mobilisation analytique de l'articulation gléno humérale en flexion.

**Fig. 20 :**
Mobilisation analytique de l'articulation gléno humérale en abduction.

**Fig. 21 :**
Utilisation du glissement postérieur en fin de flexion.

**Fig. 22 :**
Mobilisation en flexion de l'articulation métacarpophalangienne du pouce.

### b) Prévention des troubles orthopédiques :

La conservation des amplitudes articulaires : mobilisation passive de toutes les articulations du membre supérieur afin de lutter contre les rétractions capsulo-ligamentaires.

- *Objectifs spécifiques :*

•Obtenir un gain d'amplitude au niveau des articulations enraidies.
•Eviter les rétractions et prévenir la fibrose capsuloligamentaire et musculaire.
•Entretenir le schéma corporel par l'intermédiaire de stimulations proprioceptives.

- *Principes spécifiques :*

•Mobilisation analytique et globale réalisée sous traction décoaptation.
•Mouvements lents, répétés plusieurs fois par jour, d'où l'intérêt des automobilisations.
•Protections des articulations non mobilisées par une installation confortable ou par le port d'une immobilisation rigide.
•Utilisation de prises courtes.
•Eviter les compensations.
•Respect de la douleur et de la cicatrisation nerveuse.
•Position confortable pour optimiser le relâchement du patient.
•Association avec la représentation mentale et la mobilisation active du membre supérieur gauche.
•Association avec un temps de posture variable.

Ces mobilisations sont précédées de massages hyperémiants et de massage mobilisation pour le poignet et la main [Fig. 18]. Du fait de la position d'immobilisation, il est nécessaire d'insister sur les mouvements d'ouvertures du membre supérieur dans un but de gain d'amplitude associés à un temps de posture variable d'une quinzaine de secondes à une ou deux minutes en fonction de la tolérance tandis qu'il suffit de conserver les amplitudes des mouvements de fermeture.
Lors de la mobilisation de l'épaule [Fig. 19, 20] le poignet et les doigts sont protégés par le port de l'orthèse rigide. A l'épaule, une précaution particulière est à prendre en considération du fait de l'étirement du plexus brachial lors des mouvements d'abduction, de rotation externe, et de flexion. Cet étirement provoquant des sensations de décharges électriques presque insupportables. De fait, la mobilisation sera douce, lente et infra douloureuse avec une prise courte et large au niveau du bras et une contre prise sur l'acromion stabilisant en même temps la

**Fig. 23 :**
Mobilisation analytique douce en flexion de la quatrième articulation métacarpophalangienne avec contre prise courte, décoaptation et glissement palmaire.

**Fig. 24 :**
Radiographie initiale de la main droite datant du 25/10/2006.

**Fig. 25 :**
Mobilisation en actif aidé de l'épaule en abduction.
A noter l'élévation parasite de l'épaule due à la contraction du trapèze supérieur.

**Fig. 26 :**
Mobilisation en flexion de l'articulation gléne humérale associée à un travail proprioceptif.

tête humérale dans la glène. Il faut prendre soin de ne pas dépasser l'amplitude consentie afin de ne pas étirer le plexus. Dans cette position (amplitude consentie maximale), l'utilisation des degrés de liberté mineurs [Fig. 21], très bien supportés, permet de gagner quelques degrés supplémentaires, sans pour autant étirer d'avantage le plexus.

Au coude, la protection du poignet et des doigts nécessite la même précaution que précédemment ; l'épaule est en appui sur la table, protégée de l'antéposition passive induite par l'extension du coude par une contre prise large à la face antérieure du bras. Il est ici nécessaire d'insister sur l'extension supination sans délaisser pour autant des gestes plus fonctionnels comme la flexion/supination et l'extension/pronation.

Au poignet et aux doigts, la mobilisation (indispensable car la présence des gaines favorise l'apparition d'adhérences) doit être la plus précautionneuse possible du fait de la non consolidation des fractures des troisième et quatrième métacarpes. Au poignet la mobilisation analytique de chaque os du carpe est indispensable devant l'enraidissement majeur de cette articulation dans tous les axes de mouvement. Chaque articulation des doigts est mobilisée avec attention du fait de la fragilité osseuse. Le pouce est essentiellement mobilisé en ouverture de première commissure mais il est important de récupérer la flexion de la métacarpophalangienne [Fig. 22] dans l'optique d'une future opposition active. Pour cela, il faut maintenir le métacarpe en position d'ouverture. Au niveau des troisième et quatrième doigts, la mobilisation des articulations métacarpophalangienne nécessite une contre prise métacarpienne très courte pour ne pas solliciter le foyer de fracture malgré la présence de broches [Fig. 23,24].

La difficulté réside en l'anesthésie complète de la main.

Lors de la mobilisation de l'épaule et même du coude (les afférences cutanés de la face antérieure du coude lui permettent de reconnaître la position articulaire), Monsieur C. doit tenter de réaliser activement le mouvement afin de conserver son schéma corporel [Fig. 25, 26]. En effet, de nombreuses études de neurophysiologie ont démontré que le fait de s'imaginer faire un geste, les yeux fermés, ou de réaliser réellement le même mouvement entraînait dans les deux cas l'activation de la même zone corticale motrice (cortex pariétal).

De plus, soit il reproduit activement du coté gauche le mouvement réalisé passivement du côté droit, soit il positionne l'articulation de son membre supérieur gauche dans la même angulation que l'articulation son membre supérieur droit. Ces exercices sont réaliser les yeux fermés afin de solliciter les différentes afférences proprioceptives (cutanées, capsuloligamentaires, musculotendineuses). Lors de la mobilisation du poignet et des doigts, Monsieur C. garde les yeux ouverts afin de visualiser le mouvement qu'il ne peut ressentir.

**Fig. 27 :**
Automobilisation de l'épaule en flexion.

**Fig. 28 :**
Travail d'allongement axial actif

Des automobilisations régulières de l'épaule [Fig. 27] et du coude, non douloureuses, en limitant au mieux les compensations lui permettent une certaine autonomie dans les soins.

La lutte contre les déformations et les attitudes viscieuses consécutives, à plus ou moins long terme, à la paralysie, nécessite l'utilisation de deux moyens thérapeutiques:

1°) une orthèse rigide maintenant le poignet en extension, les doigts longs en légère flexion et la première commissure en ouverture ;

2°) un travail d'allongement axial actif contre résistance élastique, face à un miroir, afin de renforcer les muscles profond du rachis cervico-dorsal pour limiter les déformations rachidiennes liées au déséquilibre droit gauche [Fig. 28].

### c) Lutte contre les phénomènes douloureux :

Le traitement indispensable contre les douleurs reste le traitement médical antalgique : rivotril et lyrica étant tous les deux des antiépileptiques, ils sont parfaitement indiqués dans le cas de douleurs neuropathiques.

Outre ce dernier, l'utilisation de massage décontracturant s'est avérée très efficace contre les douleurs cervicales, d'épaule et des fixateurs de la scapula.

La protection du membre supérieur est indispensable pour lutter contre l'appendement de l'épaule à l'origine de douleurs intenses.

La mobilisation passive est douce, les prises sont larges, non traumatisantes.

Les méthodes de détente et de relaxation type sophrologie (*permettant une hypoactivation des centres sous corticaux)* pratiquée une fois par semaine en fin de matinée permet à Monsieur C. de calmer ses douleurs neurogènes à la main et lui donne l'impression de ressentir son membre supérieur droit comme s'il était, selon lui, « normal ».

Toute stimulation ressentie comme douloureuse est immédiatement interrompue afin de ne pas déclencher des phénomènes inflammatoires. C'est pourquoi, tout au long de la rééducation, il a fallu être attentif aux moindres sensations perçues, quelles soient douloureuses ou simplement anormales, intenses ou faibles.

### d) Entretien des qualités musculaires :

- *principes spécifiques :*

• respect de l'intégrité cutané ;
• respect de la fatigabilité musculaire ;
• respect de la douleur ;
• respect des délais de consolidations osseuses ;
• éviter les compensations ;
• tenir compte du testing.

**Fig. 29 :**
Etirement du muscle grand pectoral droit.

**Fig. 30 :**
Travail statique du muscle supra épineux

**Fig. 31 :**
Travail statique et symétrique des muscles petits pectoraux

**Fig. 32 :**
Travail statique et symétrique des fixateurs d'omoplate

**Fig. 33 :**
Stimulation électrique du chef antérieur du deltoïde.

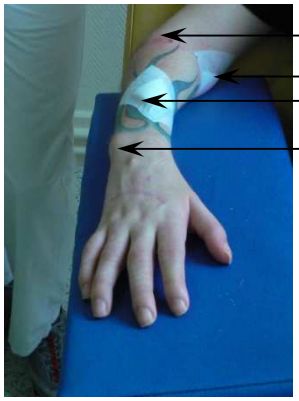


**Fig. 34 :**
Contre indications à l'électrothérapie et à la balnéothérapie.

- *Etirements* pour éviter l'apparition de brides rétractiles et de fibrose au niveau des muscles grand pectoral [Fig. 29], biceps brachial, et extenseurs du poignet et des doigts. Ces étirements sont doux, maintenus, passifs ou sous forme de contracter/relâcher pour le muscle grand pectoral car Monsieur C. a une sensation très nette de contraction de ce dernier (il en est de même pour le biceps brachial mais l'effort de contraction de ce dernier provoque des douleurs de type décharges électriques empêchant l'utilisation de cette technique.

- *Renforcement musculaire* des muscles supra épineux [Fig. 30] et subscapulaire cotés à 1 au testing par du travail dynamique concentrique lors de la mobilisation, en statique en demandant un maintien de la position, en dynamique excentrique en freinant le mouvement de retour. Afin de respecter la fatigue musculaire, ce travail de renforcement est limité à trois séries de cinq répétitions espacées d'un temps de repos de l'ordre de la minute.

- *Entretien de la force musculaire* des muscles rhomboïdes, élévateur de la scapula, dentelé antérieur, petit pectoral et trapèze supérieur, moyen et inférieur par du travail statique, dynamique concentrique et excentrique [Fig. 31, 32]. Ce travail est réalisé en position assise, face à un miroir et de manière symétrique. Afin d'éviter l'appendement de l'épaule lors de ces exercices, le port de l'écharpe est systématique.

- *Electrostimulation* sur les muscles dénervés ou partiellement dénervés selon un courant rectangulaire d'intensité la plus faible possible pour obtenir une contraction lente de qualité [Fig. 33]. L'intensité est réglée pour chaque muscle, mais la largeur d'impulsion (300ms), la durée de repos entre chaque impulsion (10s) et le nombre d'impulsion par muscle (10) restent fixes dans une optique de simplicité devant le nombre important de muscles dénervés et le temps nécessaire à la stimulation électrique de chacun de ces muscles. C'est pourquoi, le programme d'électrostimulation préréglé R5 de l'appareil cephar physio4 apparaît adapté au cas de Monsieur C, les paramètres électriques étant ceux sus cités.

La présence de brûlures électriques au niveau de l'avant bras ainsi que les broches métacarpiennes a rendu impossible toute stimulation des muscles du poignet et des doigts pendant la totalité de mon stage. De même, la balnéothérapie (qui permettrait des mouvements actifs de l'épaule ainsi qu'une sensation de bien être) était proscrite du fait des plaies cutanées [Fig. 34]. [9, 10]

Mauvaise stabilisation
du pouce

**Fig. 35 :**
Radiographie de la main droite sous la première orthèse



Contre appui évitant
le glissement distal
de l'orthèse.

Maintien du pouce en
position d'ouverture.

**Fig. 36** :
Deuxième attelle.

### *e) Travail de l'autonomie :*

L'absence de motricité dans le membre supérieur dominant est un handicap majeur dans notre société actuelle. Tous les jours, nous avons tous besoin de notre main pour écrire, se déplacer (conduite automobile, vélo), pour parler (le langage du corps est indispensable à l'expression orale) ou encore pour manger.

Monsieur C. refusant toute tentative d'apprentissage d'utilisation de sa main gauche dans l'attente d'une récupération de sa paralysie, le travail en ergothérapie se limite donc aux modifications de l'orthèse rigide du poignet et de la main ainsi qu'à quelques essais de mise du gant en jersey avec un enfile bas sans l'aide d'un tiers (mais sans succès). Il a fallu, tout au long du mois de janvier, apporter des changements à l'attelle pour optimiser la stabilisation et la protection de la main paralysée. Cette attelle avait tendance à glisser en distal, provoquant un pouce adductus [Fig. 35]. C'est pourquoi, après discussion avec l'ergothérapeute, nous avons décider de changer complètement l'attelle le 05/02/07 afin d'empêcher ce glissement [Fig. 36].

Le jour de mon départ, cette dernière n'était encore pas adaptée car elle laissait des marques cutanées du fait d'appuis trop prononcés. Cependant, cette nouvelle forme d'immobilisation rigide paraissait appropriée car elle évitait tout déplacement de la main dans l'orthèse. De nombreux conseils lui ont été apportés pendant ce stage comme simplement fixer une éponge au mur de sa douche afin de pouvoir se laver le bras gauche tout seul.

## VII- DISCUSSION-CONCLUSION :

Aucun soin kinésithérapique ne permet d'accélérer la repousse nerveuse. Seule la lutte contre les complications liées à la paralysie ont un effet bénéfique sur l'état de Monsieur C. Il est en effet primordial d'éviter les déséquilibres de tension entre muscles agonistes et antagonistes afin de ne pas créer d'attitudes vicieuses liées à une rétraction musculaire, comme il est important d'éduquer le patient à une bonne hygiène de vie afin de limiter le risque de plaies cutanées. Il est donc juste de souligner que toute affection retarde l'application du processus de réadaptation. Toutes les techniques utilisées pendant ce stage avaient donc pour but d'éviter de rencontrer d'autres difficultés lors de la rééducation une fois la repousse nerveuse terminée. Des raideurs importantes de main limitent grandement la fonctionnalité de celle-ci même si l'innervation motrice et sensitive est normale. Dans la phase post traumatique immédiate, il est impossible de connaître le pronostic quant à l'évolution favorable ou non d'une paralysie bien que dans le cas d'un plexus brachial ce processus de récupération soit fortement compromis. La prise en charge quotidienne permet un suivi rigoureux de l'évolution de la paralysie ; un des rôles du kinésithérapeute est alors de guetter les premiers signes de récupération afin d'apporter un élément positif. L'espoir d'une récupération même partielle permet à Monsieur C. de supporter sa paralysie et chaque gain observé, qu'il soit cutané (sur la cicatrisation des plaies), articulaire (gain de mobilité) ou musculaire (début de contraction du supraépineux, du grand pectoral) était ressenti comme une victoire sur cet handicap.

Selon l'évolution future, les techniques employées seront différentes de celles utilisées à 3 ou 4 mois post traumatique car les objectifs seront différents. Il faudra alors soit de récupérer de la force dans les muscles réinnervés afin d'améliorer la fonction de ce membre supérieur, soit d'accepter le fait de ne pouvoir réutiliser cette main.

De toute façon, le traitement d'une telle affection reste pluridisciplinaire ; Monsieur C. bénéficiera certainement d'un traitement chirurgical, qu'il soit thérapeutique par une chirurgie nerveuse (neurotisation), ou qu'il soit palliatif par un transfert tendineux (le muscle grand pectoral en cours de récupération pourrait permettre de récupérer la flexion du coude).

La place de la kinésithérapie dans une paralysie totale est donc indispensable du fait de la rigueur nécessaire à la réalisation des techniques manuelles ; celles-ci, indispensables ne peuvent en aucun cas être utilisées seules car l'unique moyen de contraction d'un muscle dénervé reste l'électrothérapie. De même, le thérapeute doit faire preuve de qualités relationnelles afin de ni démoraliser le patient, ni lui faire entrevoir la possibilité d'une récupération miraculeuse. N'oublions pas de laisser au corps le temps de récupérer.

# REFERENCES BIBLIOGRAPHIQUES

# REFERENCES BIBLIOGRAPHIQUES


1. ALLIEU Y., MEYER ZU RECKENDORF G. – **Paralysie traumatiques du plexus brachial de l'adulte** – Encycl Méd Chir (Elsevier, Paris), Appareil locomoteur, (5)15-002-A10, 1996, 12p.
2. KAMINA P. – **Précis d'anatomie clinique, Tome 1** (Maloine) – 297 à 301p.
3. BONNEL F., PRIVAT J.M., – **Anatomie et physiologie nerveuse** – 2ème cours sur la pathologie des nerfs périphériques – Montpellier, Juin 1978.
4. DUMONTIER C., FROISSART MT., DAUZAC C., MONET J., SAUTET A. – **Prise en charge et rééducation des lésions nerveuses périphériques** – Encycl Méd Chir (Elsevier SAS, Paris), Kinésithérapie-Médecine physique-Réadaptation, 26-465-A-10, 2002, 15p.
5. FOURNIER E. – **Examen électromyographique et étude de la conduction nerveuse sémiologie électrophysiologique** – Editions Médicales Internationales, Cachan, France, 1998.
6. BROWN WF., BOLTON CF. **Clinical electromyography**, 2ème Ed., Boston, Butterworth-Heinemann, 1993, 810 pages.
7. YELNIK A. **Atteintes du système nerveux périphérique** – Traité de médecine physique et de réadaptation (Médecine-Science Flammarion), 1998, 515 à 532p.
8. ANDRE J.-M. **Rééducation des troubles de la sensibilité** – Traité de médecine physique et de réadaptation (Médecine-Science Flammarion), 1998, .212 à 216p.
9. ZILTENER JL., CHANTRAINE A. – **Méthodologie de la stimulation électrique fonctionnelle** – Ann readapt Med Phys 1997 ; 40 :43-46.
10. CHANTRAINE A., GOBELET C., ZILTENER JL. – **Electrologie et applications** – Encycl Méd Chir (Elsevier, Paris), Kinésithérapie – Médecine physique – Réadaptation, 26-145-A-10, 1998, 22p.

# ANNEXES

# Annexe 1 :
# Evaluation masso-kinésithérapique finale réalisée le 09/02/07

## 1°) Inspection :

Appendement de l'épaule droite n'est plus que de 1 TDD.

Les brûlures électriques de l'avant bras doit sont en voie de cicatrisation.

Broches métacarpiennes pointent sous la peau de la face dorsale de la main, d'autant plus que la flexion est importante.

## 2°) Palpation :

Présence d'une contracture du muscle brachial, palpable à la face latérale du bras.

## 3°) Evaluation de la douleur :

A l'épaule et au coude : douleur articulaire avec sensation de blocage ressentie par le patient. EVA=2

A la main : sensation de fourmis (gène évaluée à 2/10) et de décharges électriques (EVA= 8) d'apparition spontanée.

Douleur costale droite (EVA=3)

## 4°) Evaluation articulaire :

Cf. tableau

## 5°) Evaluation musculaire :

Le 09/02/07, les muscles supra-épineux, subscapulaire, et grand pectoral droits sont cotés à 1 au testing musculaire.

Pas d'autre modification par rapport à l'évaluation initiale du 04/01/2007.

## 6°) Evaluation fonctionnelle

Pas de changement par rapport à l'évaluation initiale.

## 7°) Evaluation psychologique

Monsieur C. n'a pas changé de projet, il souhaite toujours, plus que tout, récupérer afin de reprendre ses activités d'avant.

# Annexe 2 :
# Amplitudes articulaires des membres supérieurs au 09/02/2007

| | Epaule gauche | Epaule droite |
|---|---|---|
| Flexion | 160° | 100° |
| Extension | 40° | 30° |
| Abduction | 180° | 80° |
| Adduction | 40° | 30° |
| Rotation externe | 40° | 30° |
| Rotation interne | 110° | 100° |
| | Coude gauche | Coude droit |
| Flexion | 145° | 135° |
| Extension | 0° | 0° |
| Pronation | 90° | 90° |
| Supination | 80° | 80° |
| | Poignet gauche | Poignet droit |
| Flexion | 90° | 55° |
| Extension | 85° | 60° |
| Inclinaison radiale | 15° | 10° |
| Inclinaison ulnaire | 40° | 25° |
| | Pouce gauche | Pouce droit |
| Rétropulsion | 15° | 35° |
| Latéropulsion | 60° | 35° |
| Antépulsion | 40° | 30° |
| Flexion MCP | 70° | 55° |
| Extension MCP | 15° | 30° |
| Flexion IP | 90° | 70° |
| Extension IP | 0° | 0° |

| | | Main gauche | | | Main droite | | |
|---|---|---|---|---|---|---|---|
| | | MCP | IPP | IPD | MCP | IPP | IPD |
| Index | Flexion | 90° | 100° | 80° | 70° | 90° | 70° |
| | extension | 70° | 0° | 15° | 30° | 0° | 0° |
| | inclinaison radiale | 15° | | | 20° | | |
| | inclinaison ulnaire | 20° | | | 30° | | |
| Majeur | Flexion | 90° | 110° | 85° | 40° | 90° | 70° |
| | extension | 60° | 0° | 20° | 25° | 0° | 0° |
| | inclinaison radiale | 10° | | | 20° | | |
| | inclinaison ulnaire | 20° | | | 20° | | |
| Annulaire | Flexion | 95° | 110° | 85° | 40° | 80° | 60° |
| | extension | 60° | 0° | 10° | 20° | 0° | 0° |
| | inclinaison radiale | 15° | | | 20° | | |
| | inclinaison ulnaire | 15° | | | 25° | | |
| Auriculaire | Flexion | 100° | 130° | 90° | 80° | 90° | 65° |
| | extension | 90° | 0° | 20° | 25° | 0° | 0° |
| | inclinaison radiale | 20° | | | 15° | | |
| | inclinaison ulnaire | 30° | | | 35° | | |

# Annexe 3 :
# Comte rendu opératoire du 24/09/2006

CENTRE HOSPITALIER UNIVERSITAIRE
CLERMONT FERRAND

HOPITAL GABRIEL MONTPIED

*ORTHOPEDIE, TRAUMATOLOGIE, CHIRURGIE PLASTIQUE ET RECONSTRUCTIVE I*

Professeur J.P. LEVAI
Chef de Service

## TECHNIQUE

Patient en décubitus dorsal, sous anesthésie générale.

### Premier Temps : MAIN GAUCHE

On réalise une réduction des luxations sous contrôle scopique par manœuvre externe.
On débute l'embrochage centro-médullaire du 5ème métacarpien en réalisant une petite incision au niveau de la base.
Pré trou à la pointe carrée et introduction d'une broche diamètre 18 béquillée.
Pontage du foyer de fracture.
Contrôle scopique satisfaisant.
On réalise la même opération au niveau du quatrième métacarpien.
Les bases des quatre derniers métacarpiens restent très instables.
On décide donc la réalisation d'un embrochage en croix carpo-métacarpien.
Contrôle scopique de face et de profil satisfaisant.
Stabilité en dynamique satisfaisante.
Nettoyage soigneux au sérum physiologique.
Les broches sont sectionnées au ras de la peau.
Fermeture des différentes incisions par des points séparés au Flexocrin.
Pansement JELONET et confection d'une attelle plâtrée antérieure.

### Deuxième Temps : MAIN DROITE

Nettoyage et parage soigneux de la plaie dorsale.
Exploration tendineuse qui ne met pas en évidence de rupture.
Les fractures des cols des 3ème et 4ème métacarpien sont très instables et on décide la réalisation d'un embrochage centro-médullaire par broche de 18 béquillée sous contrôle d'amplificateur de brillance.
Contrôle de face et de profil satisfaisant.
Nettoyage soigneux au sérum physiologique et à la bétadine.
Fermeture de la plaie et des deux incisions au Flexocrin.
Pansement JELONET et confection d'une attelle plâtrée antérieure.

## SOINS POST-OPERATOIRES

Le patient est hospitalisé en réanimation à l'hôtel-dieu.
Pansement à réaliser à J5 au niveau des deux mains
Maintien d'une antibiothérapie intraveineuse minimum 48 heures.

# Annexe 4 :
# Electromyographie du 19/01/2007

**CRF NOTRE DAME**
**Docteur VIEUX-ROCHAS**
**ELECTROMYOGRAPHIE**
**4 Avenue Joseph Claussat 63400 Chamalières**
**Téléphone: 04 - 73 - 19 - 58 - 57**

---

| | | | |
|---|---|---|---|
| **Nom:** | | Né(e) le: | 27-09-1985 |
| ID: | 07004 | Date Rapport | 29-01-2007 |
| Sexe: | Masculin | Date Examen: | 19-01-2007 |
| Age: | 21 | N° Examen: | 00000226 |
| Médecin: | Dr BERNET | | |

---

**INDICATION : EMG de contrôle au 4ème mois d'une paralysie post-traumatique du plexus brachial droit : AVP/moto du 24/09/06.**

**ANALYSE :**
**A la contraction, il existe une activité volontaire (stade intermédiaire à intermédiaire riche) dans les muscles grand rhomboïde, angulaire de l'omoplate et sus épineux droits. Il a été enregistré des petits potentiels polyphasiques de réinnervation dans le muscle grand pectoral droit.**
**Il persiste de nombreux potentiels de dénervation aiguë et l'absence d'activité volontaire dans les muscles grand dorsal, sous épineux, deltoïde, biceps brachial, triceps et long supinateur droits.**

**CONCLUSION : cet examen électroneuromyographique met en évidence des signes de réinnervation (muscle grand pectoral droit) d'une paralysie proximale traumatique du plexus brachial droit.**

**Docteur A. VIEUX-ROCHAS**

# Annexe 5 :
# Electromyographie du 23/03/2007

**CRF NOTRE DAME**
**Docteur VIEUX-ROCHAS**
**ELECTROMYOGRAPHIE**
**4 Avenue Joseph Claussat 63400 Chamalières**
**Téléphone: 04 - 73 - 19 - 58 - 57**

---

| | | | |
|---|---|---|---|
| **Nom:** | | | |
| ID: | 07019 | Né(e) le: | 27-09-1985 |
| Sexe: | Masculin | Date Rapport | 30-03-2007 |
| Age: | 21 | Date Examen: | 28-03-2007 |
| Médecin: | Dr BERNET | N° Examen: | 00000241 |

---

**INDICATION : EMG au 6ème mois d'une paralysie post traumatique du plexus brachial droit (AVP par moto du 24/09/2006).**

**EXAMEN CLINIQUE :**

**Motricité : muscle supra-épineux droit = 3/5**

**Sensibilités : fil de nylon perçu jusqu'au niveau du pli du coude**

**ANALYSE :**

**Conductions nerveuses :**

- **nerf supra scapulaire : latence motrice à l'aiguille (muscle supra épineux) : 2.1 mS**
- **il n'a pu être évoqué de réponse motrice ni individualisé de potentiel sensitif dans les nerfs médian, ulnaire, radial, musculo cutané et axillaire droit**

**EMG de détection : le muscle supra épineux droit présente, à la contraction, des tracés de type intermédiaire proportionnel à l'effort coté à 3/5 avec des potentiels d'unité motrice de 3-4 mV, non accélérés.**

**Tous les autres muscles explorés présentent de nombreux potentiels de dénervation aiguë. Aucun tracé n'a pu être enregistré à la contraction.**

**CONCLUSION : Cet examen électroneuromyographique au 6ème mois post traumatique met en évidence *une dénervation axonale sévère du plexus brachial droit avec des signes de réinnervation (muscles supra épineux et grand pectoral droit).***

**Docteur A. VIEUX-ROCHAS**

# Annexe 5 : Suite

# CHU NOTRE DAME

## DE NEUROCHIRURGIE / ELECTROMYOGRAPHIE

[illegible]

[illegible]

Tracés [illegible]

Droit Sciatique (SN)

[illegible]

[illegible]
[illegible]

Droit Sciatique (SP)

[illegible]

[illegible]
[illegible]

Droit Sciatique (Sensitif) (Sp Sta)

[illegible]

[illegible]
[illegible]

Droit Triceps (Spasti)

[illegible]

Droit Biceps Brachial (Spasti)

[illegible]

[illegible]
[illegible]

Droit Court adducteur pouce (Spasti)

[illegible]

[illegible]
[illegible]

Droit Interos Dors I Stalk (Spasti)

[illegible]

[illegible]
[illegible]

# Résumé

Monsieur C., 21 ans, droitier, présente une paralysie complète du plexus brachial droit. A 3 mois du traumatisme en cause, il espère toujours récupérer son membre supérieur dominant car son métier et ses passions (vélo et moto) sont toute sa vie.
Il est aujourd'hui dépendant de ses proches pour réaliser les actes simples de la vie quotidienne.
Il est encore trop tôt, pour lui, de faire le deuil de son bras droit car nul ne peut connaître à court terme l'évolution d'une telle affection sans diagnostic précis de la lésion.
Ce mémoire expose donc les modalités de prise charge kinésithérapique d'un membre supérieur récemment paralysé, dans l'attente d'une éventuelle récupération sensitivo-motrice, afin de limiter au mieux les séquelles d'une telle pathologie.

# Mots clés

- **Membre supérieur dominant**
- **Plexus brachial**
- **Paralysie**
- **Prévention des complications**