**MINISTERE DES AFFAIRES SOCIALES ET DE LA SANTE**

**DIRECTION REGIONALE DE LA JEUNESSE, DES SPORTS ET DE LA COHESION SOCIALE**

**UNITE DE FORMATION EN MASSO-KINESITHERAPIE**
**INSTITUT DE FORMATION DE PROFESSIONS DE SANTE**
**CENTRE HOSPITALIER REGIONAL UNIVERSITAIRE DE BESANCON**

# Prise en charge d'un patient présentant une fracture ouverte tibio-fibulaire gauche traitée par ostéosynthèse suite à un accident de la voie publique :

## Place de la thérapie miroir dans le traitement masso-kinésithérapique du Syndrome Douloureux Régional Complexe de type I

**Charline PAILLARD**

Année Scolaire : 2016-2017

Mémoire réalisé en vue de l'obtention du diplôme d'Etat de Masseur-Kinésithérapeute

Image de couverture : www.therapiemiroir.com/ [1]

**MINISTERE DES AFFAIRES SOCIALES ET DE LA SANTE**

**DIRECTION REGIONALE DE LA JEUNESSE, DES SPORTS ET DE LA COHESION SOCIALE**

**UNITE DE FORMATION EN MASSO-KINESITHERAPIE**
**INSTITUT DE FORMATION DE PROFESSIONS DE SANTE**
**CENTRE HOSPITALIER REGIONAL UNIVERSITAIRE DE BESANCON**

# Prise en charge d'un patient présentant une fracture ouverte tibio-fibulaire gauche traitée par ostéosynthèse suite à un accident de la voie publique :

## Place de la thérapie miroir dans le traitement masso-kinésithérapique du Syndrome Douloureux Régional Complexe de type I

**Charline PAILLARD**

Année Scolaire : 2016-2017

Mémoire réalisé en vue de l'obtention du diplôme d'Etat de Masseur-Kinésithérapeute

# PRESENTATION DU STAGE

J'ai effectué mon stage mémoire au Centre Européen de Rééducation du Sportif (CERS) à Saint-Raphaël qui est un établissement privé appartenant au groupe Général de Santé, spécialisé dans la rééducation fonctionnelle en hôpital de jour, et plus particulièrement en orthopédie et traumatologie chez l'adulte. Ce centre dispose d'un pôle dédié à la rééducation des sportifs de haut niveau optimisant leur retour au meilleur niveau dans les plus brefs délais, mais également, depuis peu, d'une unité de rééducation neurologique.

Les patients bénéficient d'une rééducation intensive et adaptée puisqu'ils sont accueillis à raison d'une demi-journée quotidiennement, suivant un planning personnalisé et aménagé en pluridisciplinarité selon leur pathologie.

L'équipe paramédicale et soignante se compose de :

- 3 médecins
- 1 masseur-kinésithérapeute-cadre de santé
- 16 masseurs-kinésithérapeutes
- 3 ergothérapeutes
- 1 préparateur physique
- 2 infirmières
- 1 aide-soignante
- 1 psychologue
- 1 assistante sociale
- 1 podologue

L'établissement est composé d'un rez-de-jardin où se trouve une balnéothérapie dotée de 2 bassins. A cette dernière s'ajoute l'hydrothérapie (bain froid, hydrojet…), la thermothérapie (application de boues marines) et la pressothérapie. Il dispose également de 2 plateaux de rééducation sur 2 étages et d'une salle de gymnastique médicale avec divers appareils de musculation et d'évaluation, notamment d'isocinétisme, dédiée au sportif blessé.

Tuteurs de stage : Florence Amory et Thibault Mayer, masseurs-kinésithérapeutes.

Référent de mémoire : Cécile Le Moteux, directrice adjointe-cadre de santé, masseur-kinésithérapeute à l'IFMK de Dijon.

Période de stage : du 29/08/2016 au 21/10/2016

Année scolaire : 2016-2017

# REMERCIEMENTS

Un grand merci à **tous les professionnels** que j'ai eu la chance de rencontrer durant ces trois dernières années d'études, pour m'avoir transmis leurs connaissances et m'avoir permis de progresser de jour en jour.

A **Monsieur L.** pour m'avoir accordé sa confiance, son temps et pour sa gentillesse.

A **l'ensemble de l'équipe du CERS de Saint-Raphaël**, pour leur accueil et leurs précieux conseils. J'aimerais remercier plus particulièrement **Florence AMORY** et **Thibault MAYER**, mes deux tuteurs de stage, qui se sont rendus disponibles pour répondre à mes interrogations et qui ont su m'accompagner dans la réalisation de ce mémoire.

A **Cécile LE MOTEUX**, ma référente de mémoire, pour ses conseils, son suivi et ses relectures.

A **l'ensemble de l'équipe pédagogique** de l'Institut de Formation en Masso-Kinésithérapie de Besançon, pour leur enseignement et leur générosité, à **Aude** et **Christine** sans qui cette école ne pourrait fonctionner.

A tous **mes tuteurs de stage** de ces trois années de formation, pour leur investissement, leur bonne humeur et leur apprentissage.

A **l'ensemble des stagiaires** que j'ai pu rencontrer au cours de mes différents stages, pour leur amitié et les jolis souvenirs.

A **ma famille, mes parents et ma sœur**, présents à chaque instant même dans les moments les plus difficiles, je vous remercie pour la confiance que vous n'avez cessée de placer en moi.

A **Marine**, pour son soutien, ses nombreuses relectures, son attention quotidienne et sa joie de vivre.

A **mes ami(e)s**, qui ont rendu ces trois années remplies de joie, de rires et de découvertes.

Enfin, à tous ceux qui ont contribué, d'une manière ou d'une autre, à l'élaboration de ce mémoire et à la finalisation de mon projet professionnel.

# SOMMAIRE

*A. Introduction* ..... *1*

*B. 1ère Partie : Cas clinique* ..... *1*

*B. I. REVUE BIBLIOGRAPHIQUE PREALABLE* ..... *1*

**B. I. 1. Méthode** ..... **1**

**B. I. 2. La consolidation osseuse** ..... **2**

B. I. 2.1. Processus de consolidation ..... 2

B. I. 2.2. Facteurs influençant la consolidation ..... 2

**B. I. 3. La fracture du pilon tibial : spécificités** ..... **2**

B. I. 3.1. Définition ..... 2

B. I. 3.2. Temps de consolidation ..... 3

B. I. 3.3. Prise en charge masso-kinésithérapique ..... 3

B. I. 3.3.1. Biomécanique de la pince tibio-fibulaire et contraintes sur le foyer de fracture ..... 3

B. I. 3.3.2. Objectifs et principes de rééducation ..... 4

B. I. 3.4. Complications et séquelles potentielles d'une fracture du pilon tibial ..... 5

*B. II. ETUDE DE L'INTERVENTION MASSO-KINESITHERAPIQUE* ..... *5*

**B. II. 1. Bilan initial réalisé le 12/09/2016 à J+60** ..... **5**

B. II. 1.1. Présentation du patient ..... 5

B. II. 1.1.1. Interrogatoire ..... 5

B. II. 1.1.2. Histoire de la maladie ..... 6

B. II. 1.1.3. Antécédents ..... 6

B. II. 1.1.4. Troubles associés ..... 6

B. II. 1.1.5. Traitements médicamenteux et prescription médicale ..... 7

B. II. 1.1.6. Projet du patient ..... 7

B. II. 1.2. Bilan de la sensibilité subjective ..... 7

B. II. 1.3. Bilan morphostatique ..... 8

B. II. 1.4. Bilan palpatoire ..... 8

B. II. 1.5. Bilan cutané trophique et circulatoire ..... 8

B. II. 1.6. Bilan articulaire ..... 9

B. II. 1.7. Bilan musculaire ..... 10

B. II. 1.8. Bilan de la sensibilité objective ..... 11

B. II. 1.9. Profil psychologique ..... 11

B. II. 1.10. Bilan fonctionnel ..... 11

B. II. 1.11. Bilan situationnel ..... 12

**B. II. 2. Bilan Diagnostic Kinésithérapique** ..... **12**

B. II. 2.1. Déficits structurels ..... 12

B. II. 2.2. Déficits fonctionnels ..... 13

B. II. 2.3. Déficits situationnels ..... 13

B. II. 2.4. Objectifs de rééducation ..... 13

B. II. 2.4.1. Objectif principal ..... 13

B. II. 2.4.2. Objectifs secondaires ..... 13
B. II. 2.5. Principes de la prise en charge ..... 14

**B. II. 3. Rééducation par objectifs généraux de traitement ..... 14**
B. II. 3.1. Réduire l'œdème péri-malléolaire de cheville de 50% ..... 14
B. II. 3.2. Augmenter la mobilité des cicatrices : adhérences et élasticité ..... 15
B. II. 3.3. Augmenter la mobilité articulaire de la cheville et du pied ..... 15
B. II. 3.4. Réduire les douleurs : entre 0 et 3 sur l'EN sans antalgique ..... 16
B. II. 3.5. Augmenter la force des muscles déficitaires à 4/5 et leur endurance .. 16
B. II. 3.6. Récupérer une sensibilité superficielle complète et la stabilité ..... 17
B. II. 3.7. Restaurer l'équilibre unipodal gauche et bipodal ..... 17
B. II. 3.8. Restaurer les capacités cardio-respiratoires du patient ..... 17

**B. II. 4. Bilan final réalisé le 19/10/2016 à J+97 ..... 17**
B. II. 4.1. Bilan de la sensibilité subjective ..... 17
B. II. 4.2. Bilan morphostatique ..... 17
B. II. 4.3. Bilan palpatoire ..... 18
B. II. 4.4. Bilan cutané trophique et circulatoire ..... 18
B. II. 4.5. Bilan articulaire ..... 18
B. II. 4.6. Bilan musculaire ..... 18
B. II. 4.7. Bilan de la sensibilité objective ..... 19
B. II. 4.8. Profil psychologique ..... 19
B. II. 4.9. Bilan fonctionnel ..... 19
B. II. 4.10. Bilan situationnel ..... 20

***B. III. DISCUSSION PAR RAPPORT AU CAS CLINIQUE ..... 20***

**B. III. 1. Réflexion sur la prise en charge ..... 20**
B. III. 1.1. La relation patient-thérapeute : confiance et pédagogie ..... 20
B. III. 1.2. Entretien de la motivation face à la persistance des déficits ..... 20
B. III. 1.3. Complémentarité entre la rééducation et l'auto-prise en charge ..... 21

**B. III. 2. Choix de la problématique ..... 21**

***C. 2ème Partie : Revue de littérature ..... 22***

***C. I. INTRODUCTION ..... 22***

***C. II. METHODE ..... 23***

***C. III. RESULTATS ..... 24***

**C. III. 1. Introduction ..... 24**

**C. III. 2. Les techniques rééducatives dites « usuelles » ..... 24**
C. III. 2.1. Présentation ..... 24
C. III. 2.2. Efficacité et intérêts ..... 25

**C. III. 3. La thérapie miroir ..... 26**
C. III. 3.1. Définition ..... 26
C. III. 3.2. Efficacité et intérêt : état des lieux des protocoles de la littérature .... 26
C. III. 3.3. Modalités d'application ..... 27
C. III. 3.4. Mécanismes et effets de la thérapie miroir sur le SDRC I ..... 27

C. III. 3.5. La thérapie miroir dans un programme d'imagerie motrice ..... 27

*C. IV. DISCUSSION ..... 28*

**C. IV. 1. Synthèse de la revue de littérature ..... 28**

**C. IV. 2. Confrontation des résultats au niveau du cas clinique ..... 29**

***D. Conclusion ..... 30***

# A. Introduction

Les fractures de la jambe sont les plus fréquentes des membres inférieurs [2,3]. Au niveau de l'extrémité distale du tibia, elles représentent 10% de l'ensemble des fractures du membre inférieur [4]. Elles surviennent essentiellement dans les accidents de la voie publique, lors d'une compression axiale à haute énergie [4–6], sont majoritairement comminutives [6] et touchent plutôt les hommes âgés de 35 à 40 ans [4]. Les traumatismes rotatoires lors de blessures sportives, de chutes en ski ou de hauteur sont aussi des causes de fractures [6,7]. Dans 50% des cas, ces fractures de jambe sont ouvertes, c'est-à-dire associées à une lésion des parties molles [2,6]. Les fractures isolées tibiales ou fibulaires sont rares. En effet, la fracture du tibia est généralement associée à celle de la fibula [8].

Monsieur L., 28 ans, est lui-même victime d'un accident de la voie publique en scooter, survenu le 13 juillet 2016. Rapidement pris en charge aux urgences, l'équipe médicale lui diagnostique une fracture ouverte de l'extrémité distale tibio-fibulaire gauche. Après réduction chirurgicale, plusieurs complications surviennent (persistance d'un discret valgus, infection), entraînant, à deux reprises, une nouvelle intervention. Le patient présente également une hémorragie extra-axiale méningée post-traumatique localisée en région frontale droite. Lors de mon stage au sein du CERS de Saint-Raphaël, j'ai pris en charge Monsieur L. dès son arrivée, à J+60. La rééducation de ce patient a été marquée et ralentie par un retard de consolidation osseuse qui n'autorisait que l'appui contact et par la persistance des symptômes, notamment le volumineux œdème et la limitation articulaire. Mon intervention s'est donc principalement portée sur trois axes : l'amélioration de la trophicité du membre, l'augmentation de sa mobilité et enfin, la réduction de la douleur, particulièrement importante.

Dans une première partie, je réaliserai une revue de littérature préalable abordant, tout d'abord, le phénomène de consolidation osseuse. Dans un second temps, je m'intéresserai plus particulièrement à la fracture du pilon tibial en incluant les objectifs et les principes de la rééducation dans le but de proposer une prise en charge adaptée au patient. Dans cette partie, je déterminerai également les éventuelles complications et séquelles liées à cette pathologie. Ensuite, je présenterai le bilan initial qui m'a permis de mettre en place un traitement ainsi qu'un bilan final. Certains éléments m'ont interpelée. J'effectue donc un retour sur ma prise en charge lors de la discussion du cas clinique. Une semaine après mon départ, monsieur L. réalise une scintigraphie qui met en évidence un Syndrome Douloureux Régional Complexe de type I évolutif du membre inférieur. Je me suis donc questionnée sur la pertinence de ma rééducation et je me suis demandé si d'autres techniques que je n'ai pas utilisées auraient pu être davantage efficaces pour réduire ses symptômes. C'est dans ce contexte que je m'intéresse à la place de la thérapie miroir dans le traitement masso-kinésithérapique de ce syndrome. Ainsi, dans une ultime partie, je tenterai de répondre à cette problématique par une revue de littérature relatant les connaissances actuelles à ce sujet.

# B. 1ère Partie : Cas clinique

## B. I. REVUE BIBLIOGRAPHIQUE PREALABLE

### B. I. 1. Méthode

Pour construire cette revue bibliographique préalable, j'ai d'abord consulté certaines bases de données scientifiques telles que Pedro, Google Scholar, PubMed, Cochrane et Kinedoc. J'ai ensuite recherché des articles directement dans les archives de plusieurs revues scientifiques et par l'intermédiaire de certains moteurs de recherche de revues, notamment

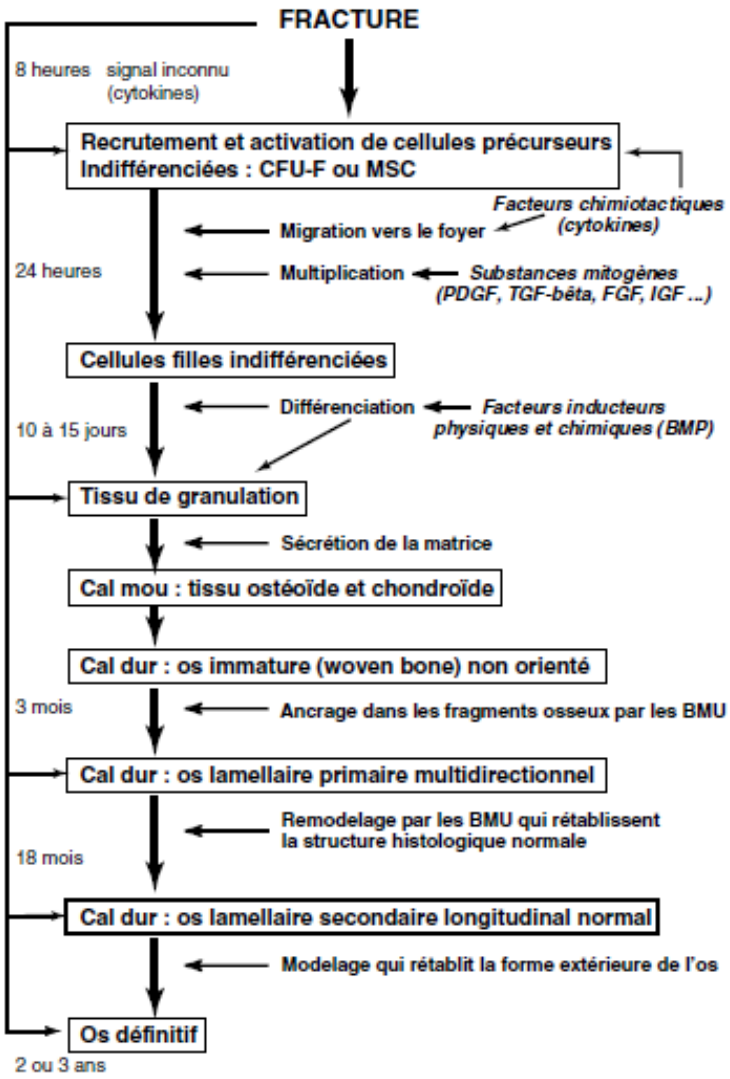


**CFU-F** : Colony Forming Unit Fibroblastic

**MSC** : Mesenchymal Stem Cell

**PDGF** : Platelet Derived Growth Factor

**TGF** : Transforming Growth Factor

**FGF** : Fibroblast Growth Factor

**IGF** : Insulin-like Growth Factor

**BMP** : Bone Morphogenetic Protein

**BMU** : unité de remodelage osseux

**Figure 1 :** Etapes de la consolidation osseuse [9]

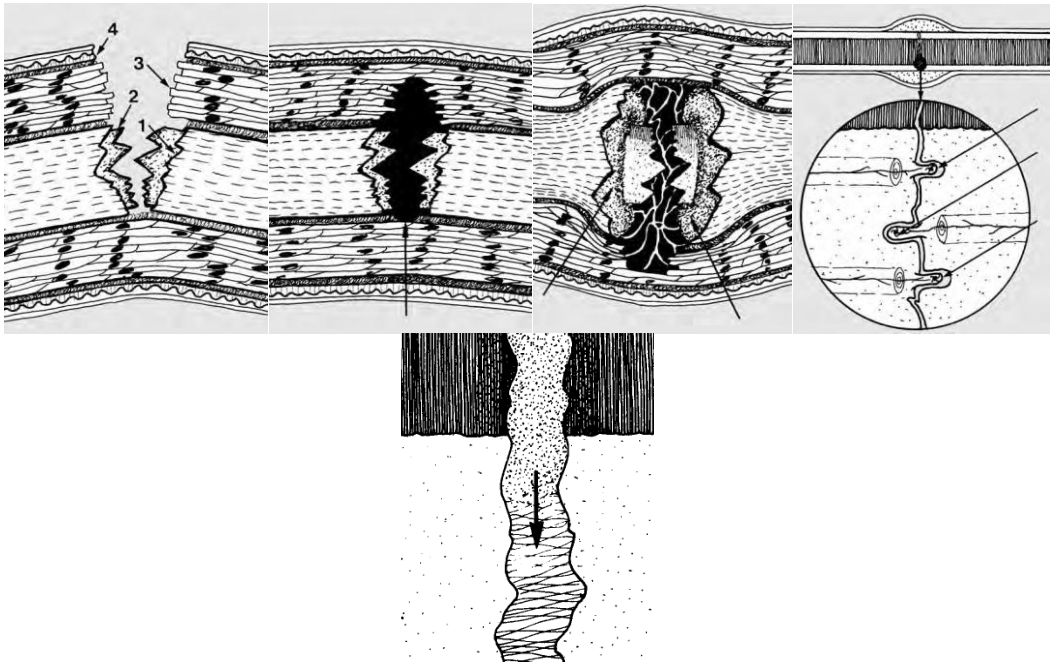


**Figure 2 :** Aspect du foyer de fracture, de l'hématome, du tissu de granulation, du cal primaire et du cal dur au cours de la consolidation osseuse [8]

EM-Consulte et ScienceDirect. J'ai effectué mes recherches à partir de plusieurs mots clés, que j'ai ajustés à la lecture des différents articles : « fracture, tibia, pilon tibial, cheville, biomécanique, consolidation, rééducation, kinésithérapie » et en anglais « fracture, tibia, tibia pestle, ankle, biomecanics, consolidation, rehabilitation, physiotherapy ». Afin de cibler les articles les plus spécifiques à mon sujet, j'ai associé ces mots clés dans mes investigations. J'ai initialement sélectionné une trentaine d'articles pour n'en conserver que 14 après étude plus approfondie. J'ai choisi d'exclure les parutions antérieures à 2000 à l'exception de deux articles piliers, dont les informations ne se retrouvent pas dans la littérature récente, mais aussi les écrits concernant les fractures pédiatriques et ceux abordant la rééducation des fractures traitées de façon orthopédique. J'ai privilégié les articles qui correspondaient au mieux à la problématique de Monsieur L. Enfin, j'ai retenu 3 ouvrages de référence en traumatologie orthopédique, à savoir : « Rééducation de l'appareil locomoteur », «Guide pratique de traumatologie » et « Prise en charge des fractures : manuel pratique ». Certains documents sont restés cependant inaccessibles car payants.

### B. I. 2. La consolidation osseuse

#### B. I. 2.1. Processus de consolidation (fig. 1 et 2) [9–12]

La consolidation du foyer de fracture est décrite selon deux phases : l'union des fragments osseux puis le remodelage de l'os fracturé. La période d'union est caractérisée par la formation d'un hématome au niveau du foyer de fracture qui est à l'origine d'une réaction inflammatoire mettant en jeu une prolifération cellulaire. Cette prolifération débute 8 heures après l'accident et permet la formation en 7 à 15 jours, selon la littérature, d'un nouveau tissu osseux, le « tissu de granulation ». Il se constitue ensuite un cal mou ou primaire, non minéralisé, immature non orienté et qui n'est mécaniquement pas solide. A partir du 30$^{ème}$ jour et progressivement, celui-ci devient plus solide et s'organise en travées grâce à la revascularisation pour former le cal dur. L'orientation des systèmes de Havers est encore multidirectionnelle. Lors de la seconde phase de remodelage, grâce aux contraintes de l'appui, l'os lamellaire primaire s'oriente longitudinalement, reprend sa forme et devient résistant.

#### B. I. 2.2. Facteurs influençant la consolidation

La consolidation de l'os dépend de l'état vasculaire post-traumatique et en particulier de l'artère tibiale postérieure puisque le sang transporte l'oxygène et de nombreux facteurs de croissance indispensables à la cicatrisation de l'os. Elle est également favorisée par les contraintes exercées sur l'os et donc par la micromobilité au niveau du foyer de fracture. Au niveau nutritionnel, l'apport suffisant de calcium et de vitamine D est un facteur clé de la cicatrisation osseuse [8,11]. Le tabagisme et les pathologies osseuses la ralentissent, tout comme l'infection du foyer dans les fractures ouvertes. En général, les fractures ouvertes sont de moins bon pronostic. Le degré d'atteinte est prédictif du risque de séquelle ou de retard de consolidation [5]. D'autre part, le déplacement de la fracture détermine sa stabilité et sa consolidation [8]. Ces critères sont retrouvés dans les classifications reconnues permises par l'imagerie radiologique (Annexe I) [3,4,8,10,13]. Enfin, en cas d'ostéosynthèse par plaque, la chirurgie est « à foyer ouvert ». L'hématome qui contient des facteurs de croissance nécessaires à la consolidation osseuse n'est pas retenu. Elle est ainsi ralentie.

### B. I. 3. La fracture du pilon tibial : spécificités

#### B. I. 3.1. Définition

Le « pilon tibial » correspond à l'extrémité distale et renflée du tibia, c'est-à-dire à

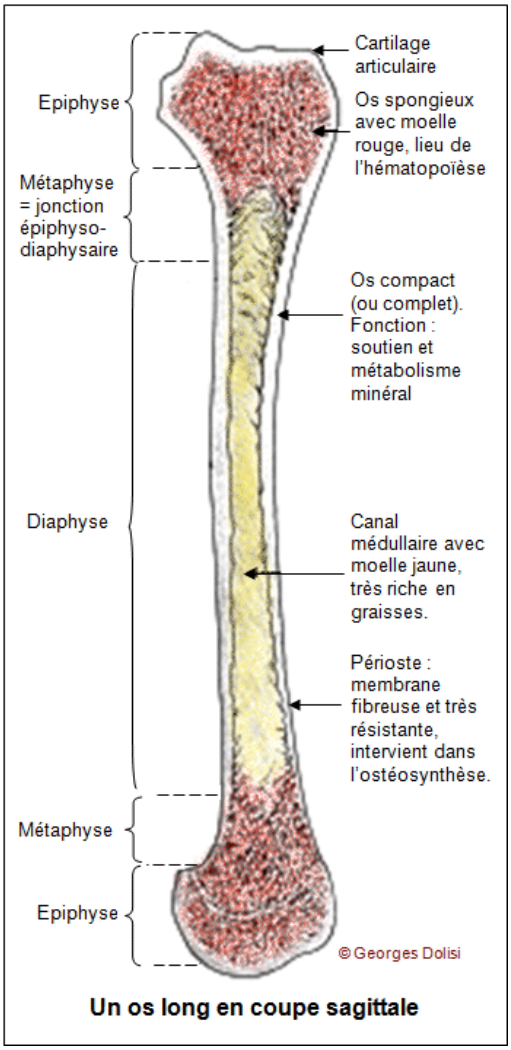


**Figure 3 :** Schéma d'un os long en coupe sagittale [14]

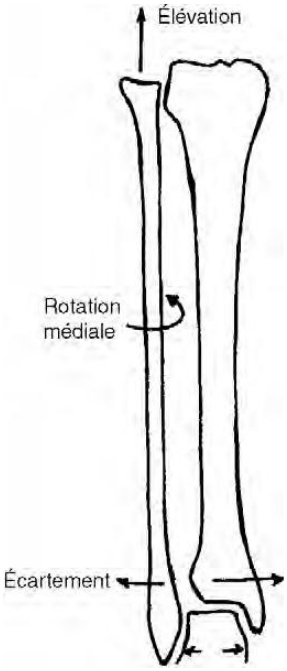


**Figure 4 :** Micromouvements du tibia et de la fibula associés à la flexion dorsale de la cheville [2]

l'ensemble de la métaphyse et de l'épiphyse de cet os long [4,7]. Les fractures du pilon tibial sont des fractures articulaires à l'origine d'une rupture complète de la continuité entre la métaphyse et la diaphyse du tibia [4,6,7]. Cette zone coïncide avec la limite entre l'os cortical de la diaphyse et l'os spongieux, plus dense, renforçant l'épiphyse, ce qui la rend fragile et propice aux fractures (fig. 3). Dans la classification de l'Arbeitsgemeinshaft für Osteosynthesefragen (AO), ces fractures font partie du groupe 43, type C [6].

### B. I. 3.2. Temps de consolidation

La vitesse de consolidation osseuse dépend de la localisation de la fracture puisque le délais pour une fracture articulaire est plus important [8]. Le degré de comminution, l'atteinte ou non des parties molles, la contamination infectieuse immédiate, le traitement choisi et enfin, l'état général du patient sont également pris en compte [5]. Au niveau du membre inférieur et en cas de fracture des deux os de la jambe, ce délais est de l'ordre de 3 à 4 mois [3,15] mais peut aller jusqu'à 12 à 18 mois dans les fractures ouvertes graves [15]. Cette information est particulièrement nécessaire pour le masseur-kinésithérapeute, puisqu'elle permet la mise en place d'une rééducation plus contraignante à partir de ces délais [15].

La reprise d'appui s'effectue généralement à partir de 45 jours grâce à un plâtre de Sarmiento [3]. Elle ne dépend pas seulement de la consolidation de l'os puisqu'elle tient compte, en plus, du type de fracture, du matériel utilisé et du poids du patient [15].

### B. I. 3.3. Prise en charge masso-kinésithérapique

#### *B. I. 3.3.1. Biomécanique de la pince tibio-fibulaire et contraintes sur le foyer de fracture*

L'objectif principal de la rééducation d'une fracture articulaire de l'extrémité distale de la jambe est de restaurer la stabilité de la cheville ainsi que la mobilité des articulations talo-crurale et tibio-fibulaire inférieure. En revanche, certains mouvements sont à réaliser avec précautions puisqu'ils sont susceptibles d'engendrer un déplacement au niveau du foyer de fracture [2].

L'articulation talo-crurale ou tibio-tarsienne est une articulation de type trochléenne dotée d'un degré de liberté uniquement. Elle met en jeu une pince formée du tibia et de la fibula, également appelée mortaise tibio-fibulaire, qui vient s'emboiter sur le talus, plus large en avant qu'en arrière. Les mouvements de cheville en flexions dorsale et plantaire sont associés à des micromouvements des deux os de la jambe. Lors de la flexion dorsale de cheville, la partie antérieure du talus s'engage dans la pince tibio-fibulaire. Etant plus large, elle provoque l'écartement de cette pince. Le relâchement du muscle tibial postérieur et l'orientation des surfaces articulaires du talus engendrent l'élévation et la rotation médiale de la fibula (fig. 4). A l'inverse, en flexion plantaire, la partie la moins large du talus s'engage dans la pince tibio-fibulaire, ce qui induit le rapprochement des malléoles tibiale et fibulaire, l'abaissement et la rotation latérale de la fibula ainsi que celle du tibia [2,7].

Ainsi, la flexion dorsale forcée provoque, par les mouvements associés au niveau de la pince tibio-fibulaire, des déplacements néfastes en torsion au niveau du foyer de fracture. Bien que l'objectif masso-kinésithérapique soit de récupérer des amplitudes articulaires physiologiques, les mobilisations passives extrêmes ne doivent pas être réalisées tant que la consolidation osseuse n'est pas acquise. De plus, lors du déroulement du pas, l'avancée du tibia engendre des contraintes identiques auxquelles s'ajoute une impaction du tibia et de la fibula sur le talus qui augmente d'avantage l'écartement de la pince et les micromouvements

associés. Il est donc nécessaire de respecter les délais de consolidation avant de mettre en place un travail de reprise d'appui [2]. Enfin, les mouvements d'abduction et d'adduction forcés induisent respectivement une compression latérale et médiale, et les mouvements de rotation engendrent une force de torsion, impactant considérablement le foyer de fracture [7].

#### *B. I. 3.3.2. Objectifs et principes de rééducation*

Que ce soit au niveau de la Haute Autorité de Santé (HAS), des revues Cochrane, de la Société Française de Chirurgie Orthopédique et Traumatologique ou encore de la Société Française de Médecine Physique et de Réadaptation par exemple, il n'existe pas de recommandations scientifiques concernant la prise en charge masso-kinésithérapique des fractures de jambe, ni même des fractures en général. Cependant, certains articles et ouvrages décrivent les objectifs de la rééducation selon trois grandes phases (phase de non-appui, phase de reprise d'appui ou d'appui partiel, phase d'appui total) dépendantes de la consolidation du foyer de fracture et des contraintes autorisées.

- **Phase de non-appui :** la rééducation a pour objectifs de faire disparaitre progressivement la douleur, l'œdème et l'inflammation post-opératoire (en utilisant, par exemple, la cryothérapie, la pressothérapie ou encore le drainage lymphatique manuel, sans oublier la contention et la déclive) [2,10] ; de prévenir les risques de phlébite (en associant mobilisations actives et port d'une chaussette de contention) [10] ; de diminuer les adhérences cicatricielles et de mobiliser les plans de glissement entre les tissus mous péri-articulaires ; de récupérer 10° de flexion dorsale de cheville de façon à obtenir un pas contact fonctionnel et, plus tard, de marcher tout en sécurisant le foyer de fracture puisqu'une amplitude supérieure augmenterait les contraintes ; de renforcer le quadriceps et le moyen fessier [2] ; de prévenir la désafférentation sensori-motrice plantaire (par un massage de la voûte plantaire et des stimulations cutanées) ; d'entretenir les articulations saines ; et de rendre le patient acteur de sa rééducation en lui proposant des exercices d'auto-rééducation [2,10].

Pour respecter le montage chirurgical, les prises mobilisatrices doivent être courtes, les contraintes en torsion, cisaillement, compression sont interdites et la flexion dorsale est limitée à 10°. Concernant le renforcement musculaire, les résistances distales sont interdites [2]. Les mobilisations actives sans résistance n'impactent quasiment pas le foyer de fracture [10]. Le travail en chaine est à privilégier [2].

- **Phase d'appui partiel :** l'objectif principal est de remettre en charge progressivement le patient sous couvert de deux cannes anglaises par l'utilisation de pèse-personnes ou encore la balnéothérapie. La rééducation précédente est poursuivie d'autant plus si les déficits persistent. Au niveau articulaire, le gain d'amplitude en flexion dorsale peut être amorcé [2,10]. Sur le plan musculaire, le travail contre résistance est autorisé mise à part celui du triceps sural puisqu'il crée des contraintes comparables à l'appui unipodal. Les résistances ne doivent être appliquées qu'à la phase d'appui total [10]. Cette phase vise également à corriger le schéma de marche, notamment les boiteries et à réentrainer le patient à l'effort [2].

- **Phase d'appui total :** la prise en charge est principalement active. Au niveau musculaire, le travail contre résistance du triceps est possible. L'objectif est la reprise sportive. Pour cela, le renforcement concerne tous les muscles du membre inférieur et est réalisé analytiquement, en chaine ouverte et en chaine fermée. La force par les résistances, l'endurance par les répétitions, l'extensibilité par étirements actifs et passifs, analytiquement ou par chaines musculaires, et la proprioception doivent être travaillées [10].

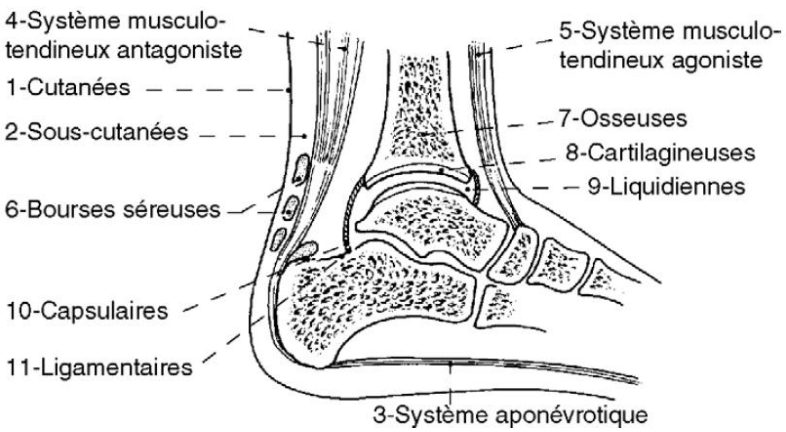


**Figure 5 :** Etiologie des raideurs articulaires de la cheville [2]

**Tableau I :** Sensation de fin de course articulaire (d'après Corrigan, Maitland, Hoppenfeld, Cyriax et Sohier) [2]

| Qualificatifs | Sensations cliniques | Origine probable |
|---|---|---|
| Dur | Arrêt brutal, sec, ne pouvant être prolongé. | Butée osseuse (contact os-os). |
| Ferme | Arrêt brutal pouvant être prolongé sur quelques degrés avec sensation élastique dure (sensation de cuir). | Limitation capsuloligamentaire. |
| Plastique | Arrêt brutal à la mobilisation rapide. Gain notable à vitesse lente avec sensation de résistance forte, visqueuse, constante. | Limitation musculotendineuse ou musculoaponévrotique (fibrose). |
| Ressaut | Résistance soudaine et forte accompagnée de douleurs. | Spasme musculaire |
| Vide | Aucune sensation d'arrêt n'est perçue dans les limites physiologiques du mouvement. | Laxité capsuloligamentaire. |
| Mou | Résistance modérée, fluide, progressive. | Limitation due à un épanchement intra-articulaire.<br>Étirement des tissus mous (peau, œdème sous-cutané). |
| Élastique | Arrêt progressif avec sensation de résistance exponentiellement croissante et sensation de rebond en foin de course. | Limitation musculaire physiologique.<br>Limitation d'origine méniscale. |
| Douloureux | Mouvement arrêté par la douleur. | Douleur d'étirement (siège dans les tissus opposés au sens du mouvement).<br>Douleur de compression (siège dans les tissus du côté du mouvement). |

#### B. I. 3.4. Complications et séquelles potentielles d'une fracture du pilon tibial

Il est important de connaître les complications et les séquelles potentielles d'une fracture pour réaliser un diagnostic et une prise en charge précoce. En cas de reprise d'appui sur une fracture non consolidée, un déplacement secondaire est possible, ce qui montre l'importance du respect des consignes chirurgicales et des délais de consolidation [6,7]. La déformation doit être réduite [7]. Les radiographies peuvent également montrer un retard de consolidation dans les délais moyens habituels [2,5,7,8]. Un échec de consolidation persistant après six mois témoigne de la présence d'une pseudarthrose [2,5–8,10] qui peut raccourcir l'os [8]. Le traitement est chirurgical ou est réalisé par stimulation électrique externe lorsque les axes sont préservés [6,8]. Les fractures sont également exposées aux cals vicieux [2,7,8] qui peuvent compromettre le pronostic fonctionnel lorsqu'ils sont articulaires. Leur présence est à l'origine d'arthrose secondaire à plus long terme [7]. En cas de douleur, de gonflement, de raideur et de peau chaude et luisante, il est nécessaire d'effectuer une scintigraphie osseuse pour confirmer un Syndrome Douloureux Régional Complexe (SDRC) [2,7,8]. Dans les fractures comminutives, certains fragments d'os peuvent être détachés et ne plus être vascularisés. Leur mort correspond à une ostéonécrose avasculaire. La présence de plaques ou de clous intramédullaires modifie la distribution des charges auxquelles l'os est soumis. Elles sont augmentées aux extrémités de ces fixateurs, favorisant les fractures même en cas de traumatismes légers [8]. L'augmentation de la pression intra-tissulaire post-traumatique en présence d'un œdème ou d'une hémorragie compromet la circulation et crée un syndrome des loges à l'origine d'une douleur intense, d'une tension des loges, d'une rougeur, d'une chaleur, d'un déficit sensitif distal et d'une diminution des pouls distaux. Il correspond à une nécrose musculaire [5,8]. Enfin, il existe des complications potentielles supplémentaires en cas de fractures ouvertes. Une nécrose cutanée [2,6,7] peut nécessiter une hospitalisation, un nettoyage chirurgical et la prise d'antibiotiques [6]. Le recours à la chirurgie peut également être exigé lors de complications infectieuses telles que les ostéites [5,6,8]. Enfin, les lésions vasculaires et nerveuses sont très redoutées lors des traumatismes violents. Des conséquences fonctionnelles importantes peuvent survenir à court terme comme à long terme [10].

En cas d'atteinte articulaire, des complications et des séquelles supplémentaires s'ajoutent. Le risque de phlébite est important et est favorisé, durant la phase post-opératoire, par l'immobilisation [2,7]. Il est nécessaire de surveiller systématiquement l'absence des signes de phlébite (perte du ballant du mollet, douleur à la dorsi-flexion ou signe de Homans, douleur à la palpation, chaleur, rougeur) [2]. Plus tardivement, une raideur peut persister à la flexion dorsale [2,8,15]. Les étiologies sont nombreuses et doivent être recherchées grâce à l'appréciation de la butée de fin de course articulaire puisqu'il existe des techniques spécifiques de rééducation pour chacune d'elles (fig. 5 et tab. I). En cas de lésions ligamentaires associées, la rééducation doit permettre d'anticiper une éventuelle laxité [2] responsable d'arthrose secondaire [2,6]. Enfin, la fracture du pilon tibial peut être à l'origine d'une rétraction et d'une faiblesse du système suro-achilléo-calcanéo-plantaire [2].

## B. II. ETUDE DE L'INTERVENTION MASSO-KINESITHERAPIQUE

### B. II. 1. Bilan initial réalisé le 12/09/2016 à J+60

#### B. II. 1.1. Présentation du patient

##### *B. II. 1.1.1. Interrogatoire*

Monsieur L. est un homme célibataire de 28 ans, professeur de tennis et voiturier-bagagiste. Il vit chez sa mère depuis son accident dans une maison de plain-pied, puisque son

**20 séances de kinésithérapie** (massage) + **alitement**

| 13 juillet 2016 : | 14 juillet 2016 : | 18 juillet 2016 : | 25 juillet 2016 : | 29 juillet 2016 : |
|---|---|---|---|---|
| **AVP** (scooter contre voiture) + **transfert aux urgences** | **Réduction** par fixateur externe (tibia) / plaque (fibula) → *Valgus* | **Reprise** par plaques (tibia et fibula) + **céphalées** | **Retour à domicile : appui interdit 8 semaines** | **Hospitalisation** suite à une infection → nettoyage |

**Radio** : fracture articulaire transversale déplacée et angulée de l'extrémité distale du tibia gauche avec une ouverture médiale punctiforme Cauchoix I, associée à une fracture de la fibula

**IRM :** hémorragie extra-axiale méningée en région frontale → **surveillance**

**6 septembre 2016 :**
Visite du chirurgien →
**Appui contact 4 semaines supplémentaires**

**Figure 6 :** Frise chronologique reprenant l'histoire de la maladie du patient

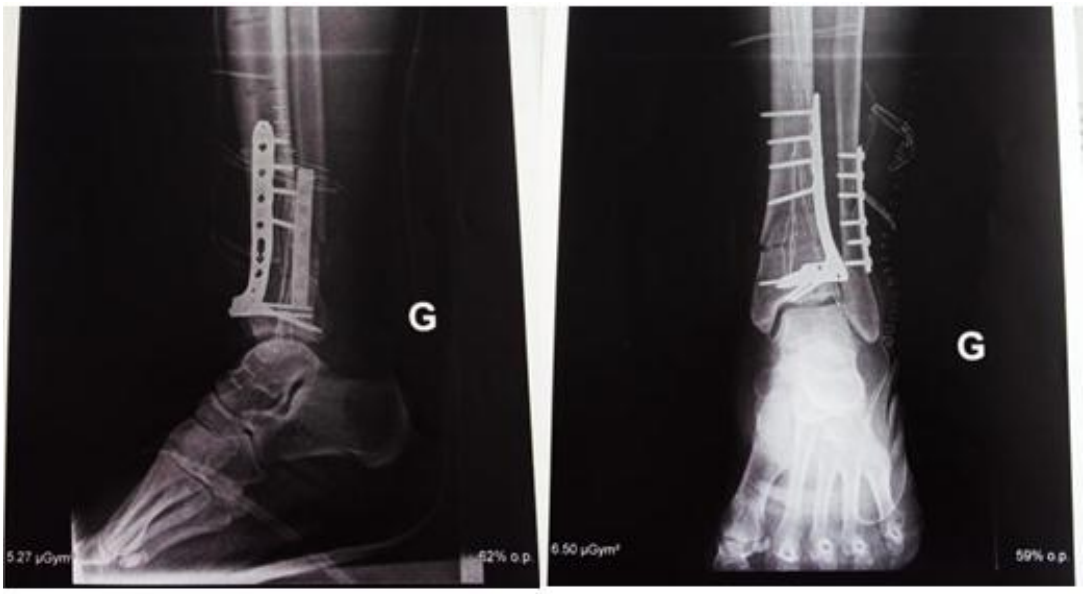


**Figure 7 :** Radiographies de contrôle réalisées après reprise chirurgicale le 19/07/2016

appartement, sans ascenseur, n'est pas accessible à ce jour. Monsieur L. ne fume pas, mesure 1 mètre 86 pour 100 kilogrammes, ce qui reflète un Indice de Masse Corporelle (IMC) de 28,9 traduisant un surpoids [16]. Une prise de poids de 10 kilogrammes depuis son accident est à noter. Ce patient pratiquait le tennis quotidiennement et en compétition ainsi que le ski de descente. Il est gaucher et son pied d'appui est également le gauche. Il est entré au CERS de Saint-Raphaël pour sa rééducation le 8/09/2016 à J+56 post-opératoire, suite à une fracture ouverte articulaire de l'extrémité distale tibio-fibulaire gauche traitée par ostéosynthèse. Cette cheville était jusque-là fonctionnelle et ne présentait pas de séquelles sensitivomotrices.

Concernant les aides techniques, la marche du patient nécessite l'utilisation de deux cannes anglaises. Il porte également une chaussette de contention du côté opéré.

#### *B. II. 1.1.2. Histoire de la maladie* (fig. 6)

Le 13/07/2016, Monsieur L. est transféré aux urgences suite à un accident de la voie publique. Une voiture est venue le heurter alors qu'il était en scooter et à l'arrêt. Le diagnostic radiographique montre une fracture articulaire transversale déplacée et angulée de l'extrémité distale du tibia gauche avec une ouverture médiale punctiforme Cauchoix 1, associée à une fracture de la fibula (Annexe II). Le mécanisme de la fracture est inconnu. L'antibioprophylaxie est débutée dans le but de prévenir la survenue d'une infection. Le 14/07/2016, la fracture est réduite sous anesthésie générale par ostéosynthèse grâce à la mise en place d'un fixateur externe dans la diaphyse et l'épiphyse du tibia gauche et d'une plaque cinq trous au niveau de la fibula. Malgré la réaxation du membre inférieur réalisée lors de l'intervention, il persiste un discret valgus. Une reprise chirurgicale est nécessaire. Le 18/07/2016, sous rachianesthésie et anesthésie générale, le fixateur externe au niveau du tibia est remplacé par une plaque verrouillée et la plaque cinq trous de la fibula par une plaque droite six trous (Annexe III) (fig. 7). D'importantes céphalées apparaissent le lendemain. Devant la persistance de ces dernières, un scanner cérébral et une IRM sont réalisés le 21/07/2016. Ces examens montrent un processus hémorragique extra-axial méningé en région frontale droite et sa présence de façon déclive jusqu'à la région falcorielle postérieure (Annexe IV). L'origine post-traumatique est confirmée un mois plus tard par une angio-IRM (Annexe V). Il n'y a pas d'indication chirurgicale mais une surveillance régulière par IRM est réalisée. Le 25/07/2016, le retour à domicile avec appui interdit pendant 8 semaines est autorisé (Annexe VI). Suite à une infection, le patient est hospitalisé le 29/07/2016 durant 4 jours. Un nettoyage articulaire est réalisé. Le 6/09/2016, le chirurgien préconise un appui contact pour 4 semaines supplémentaires.

Avant d'arriver au centre, Monsieur L. a réalisé 20 séances de masso-kinésithérapie à domicile basées uniquement sur le massage antalgique puisque les importantes douleurs ne permettaient pas la mobilisation. Pour cette raison, un alitement fut aussi nécessaire.

#### *B. II. 1.1.3. Antécédents*

Monsieur L. présente comme antécédents, une double fracture du poignet gauche traitée par plâtre durant l'enfance ainsi qu'une lésion de l'extenseur du 5$^{ème}$ doigt à gauche également, traitée chirurgicalement en 2011.

#### *B. II. 1.1.4. Troubles associés*

L'exploration scanographique et l'IRM montrent une hémorragie extra-axiale méningée stable et post-traumatique en région frontale droite jusqu'à la région falcorielle postérieure. Le lobe frontal est impliqué dans les émotions. Son atteinte peut engendrer des

**Tableau II** : Prescriptions médicamenteuses

| Traitements prescrits | Effets | Posologie |
|---|---|---|
| XARELTO ® 10mg | Anticoagulant, Antithrombotique | 1 comprimé/jour |
| SEROPLEX ® 5mg | Antidépresseur | 1 comprimé/jour |
| IZALGI ® 500mg/25mg | Antalgique de palier 2 | Jusqu'à 4 gélules/jour si douleurs en respectant un intervalle minimal de 4 heures entre les prises |
| ZYMAD ® 200 000 UI/mL | Prévention de la carence en vitamine D | 1 ampoule/6 mois |

**Tableau III** : Caractéristiques des douleurs selon leur mécanisme [17]

| | DOULEUR PAR EXCÈS DE NOCICEPTION | DOULEUR NEUROGÈNE |
|---|---|---|
| **Physiopathologie** | Stimulation des nocicepteurs | Lésion nerveuse périphérique ou centrale |
| **Sémiologie** | Rythme mécanique ou inflammatoire | Composante continue (brûlure)<br>Composante fulgurante, intermittente (décharges électriques)<br>Dysesthésies (fourmillements, picotements) |
| **Topographie** | Régionale, sans topographie neurologique systématisée | Compatible avec une origine neurologique périphérique (tronc, racine) ou centrale (douleur hémicorporelle) |
| **Examen neurologique** | Normal | Signes d'hyposensibilité (hypoesthésie, anesthésie)<br>Signes d'hypersensibilité (allodynies) |

troubles de l'humeur et du comportement [18]. De plus, le traumatisme crânien est à l'origine d'un syndrome post-commotionnel se caractérisant par des *« symptômes somatiques (céphalées, vertiges, fatigue) ; cognitifs (troubles de mémorisation et de concentration ; et enfin affectifs (irritabilité, labilité émotionnelle, dépressivité, anxiété, troubles du sommeil) »* [19 p. 332,20]. Cette notion est à prendre en compte dans la rééducation de Monsieur L. Durant la première séance, je constate une irritabilité, une lassitude et des difficultés de concentration.

#### *B. II. 1.1.5. Traitements médicamenteux et prescription médicale* (tab. II)

La prescription médicale mentionne le besoin de kinésithérapie (5 fois par semaine 2h), de balnéothérapie (5 fois par semaine 1h), de thermothérapie et de balnéothérapie marine (5 fois par semaine en alternance : application de boue marine et pressothérapie 20min).

#### *B. II. 1.1.6. Projet du patient*

Il souhaite « revivre normalement », ce qui signifie, pour lui, remarcher sans cannes anglaises et sans douleur mais aussi reprendre le tennis en compétition, ses professions d'entraineur et de voiturier-bagagiste ainsi que le ski de descente en loisir.

### B. II. 1.2. Bilan de la sensibilité subjective (tab. III)

▪ Le patient présente une douleur mécanique [21] « en barre » au niveau du cou-de-pied de sa cheville gauche avec une sensation de tiraillement. Cette douleur apparaît lors de la mobilisation passive et active en flexion dorsale et cesse au repos. Elle est cotée, par le patient, à 1/10 sur l'Echelle Numérique (EN).

▪ Une douleur inflammatoire [21,22] est également à noter au niveau de son pied et de sa cheville. Celle-ci est nocturne, « lance », le réveille et s'exprime sous forme d'une raideur douloureuse en début de journée puis s'atténue. Elle est évaluée à 2/10 sur l'EN. L'intensité de la douleur était supérieure avant la prescription d'IZALGI®, antalgique de palier 2.

▪ Monsieur L. présente aussi une douleur neuropathique. Celle-ci est décrite au niveau de la plante du pied (territoire d'innervation sensitive du nerf tibial), puis en arrière de la malléole externe et à la face latérale de la jambe (territoire d'innervation sensitive du nerf fibulaire commun), en arrière de la malléole interne et à la face médiale de la jambe et enfin, à la face antéro-médiale du genou et de la cuisse (territoire d'innervation sensitive du nerf fémoral) [23]. Le questionnaire DN4 révèle les caractéristiques suivantes : « décharges électriques », « fourmillements », « picotements » et « engourdissement ». Le patient est hypoesthésique au tact et à la piqûre. Le score est donc de 6/10 (Annexe VII). La valeur seuil pour le diagnostic de la douleur neuropathique est de 4/10 [24,27]. Cette douleur est quotidienne, nocturne et diurne, et sa durée est de quelques secondes. Elle est cotée à 5/10 sur l'EN. Il semblerait que le fait de toucher son pied stoppe la douleur.

▪ Monsieur L. ressent aussi des douleurs de compensations aux épaules et aux bras. La palpation montre des points douloureux au niveau du muscle infra-épineux dans sa partie basse, grand rond, deltoïde au niveau de son insertion humérale, biceps et triceps brachial au niveau de leurs corps musculaires, de façon bilatérale. Ces douleurs apparaissent lors du béquillage. Elles sont cotées à 2/10 sur l'EN.

▪ Enfin, le patient évoque une douleur mécanique au niveau de la 10$^{ème}$ côte du côté gauche lorsqu'il est en appui sur celle-ci. Cette douleur est évaluée à 2/10 sur l'EN.

Remarque : le 13/09/2016, Monsieur L. a glissé et a chuté en se rattrapant sur son pied gauche. Une autre douleur mécanique [21] « en barre » est apparue au niveau du cou-de-

**Figure 8 :** Bilan morphostatique dans le plan frontal antérieur

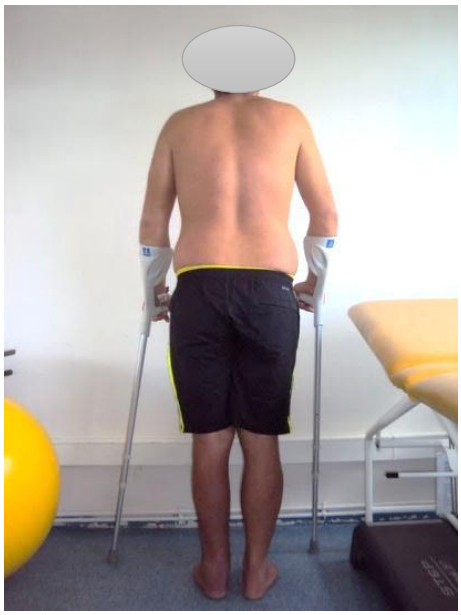

**Figure 9 :** Bilan morphostatique dans le plan frontal postérieur

**Figure 10 :** Bilan morphostatique dans le plan sagittal gauche

**Figure 11 :** Bilan morphostatique dans le plan sagittal droit

**Tableau IV :** Tableau relatant les mesures par segment des membres inférieurs

| Segment | Repères | Côté Gauche | Côté Droit |
|---|---|---|---|
| **Fémur** | **Bord supérieur du grand trochanter du fémur → épicondyle latéral du fémur** | 49cm | 49cm |
| **Tibia** | **Epicondyle latéral du fémur → apex de la malléole latérale de la cheville** | 48cm | 49cm |

pied lors de la mobilisation passive et active en flexion plantaire maximale et en éversion cette fois. La douleur s'étend également en dessous et en arrière des malléoles interne et externe de cette cheville et est cotée à 4/10 sur l'EN. L'examen radiologique réalisé le lendemain n'a pas montré de répercussion au niveau de la fracture.

### B. II. 1.3. Bilan morphostatique

Le patient est debout avec ses deux cannes anglaises, en charge du côté droit et en appui contact à gauche. L'observation est réalisée de bas en haut :

- Dans le plan frontal antérieur (fig. 8) : je note une attitude en rotation latérale de hanche gauche comparativement au côté droit, objectivée par quatre points : l'orientation de la face antérieure de la patella vers le dehors, l'avancée de l'hémi-bassin gauche, l'orientation du pied en ouverture vers le dehors et son avancée par rapport au pied droit. Cette observation est en lien avec une hypoextensibilité des rotateurs externes à gauche [28,29].
- Dans le plan frontal postérieur (fig. 9) : je note au niveau du pied, que l'axe du tendon d'Achille est en désalignement avec celui du calcanéum. Ce discret valgus calcanéen est un marqueur de l'effondrement de l'arche interne du pied, visible dans le plan sagittal [30,31]. Au niveau du segment jambier, les reliefs musculaires des deux gastrocnémiens sont moins marqués à gauche. La fonte musculaire est importante du fait de l'immobilisation prolongée [2,8]. J'observe également une bascule du bassin en lien avec une crête iliaque gauche plus basse que la droite [32], provoquée par un discret flexum de genou gauche identifié dans le plan sagittal et dû à l'esquive d'appui de ce côté. Au niveau du tronc, le muscle trapèze inférieur gauche est plus développé. L'épaule gauche de Monsieur L. est plus basse que la droite, ce qui traduit l'abaissement du moignon de l'épaule par ce muscle notamment [33].
- Dans le plan sagittal gauche et droit (fig. 10 et 11) : je relève, à gauche, l'effondrement de l'arche interne du pied et le discret flexum de genou évoqués précédemment. Au niveau des courbures rachidiennes, j'observe un effacement de la lordose lombaire associé à une rétroversion du bassin, attestant d'une raideur des ischio-jambiers [32], et une rectitude de la cyphose thoracique haute. Je remarque aussi une antépulsion et un enroulement de ses épaules du fait d'une hypoextensibilité des petits et grands pectoraux [32,33] et d'un déficit des muscles stabilisateurs des scapulas (trapèzes, rhomboïdes et rotateurs latéraux de la gléno-humérale, c'est-à-dire, petits ronds et infra-épineux) (cf. rythme scapulo-huméral) [33,34]. Enfin, sa tête est en antéposition par tension de la chaine musculaire antérieure du cou [33].

En décharge sur une table, j'observe également une rotation latérale de sa hanche gauche objectivée par une rotation latérale de la face antérieure de la patella, une épine iliaque antéro-supérieure gauche plus haute témoin de l'avancée de cet hémi-bassin et la rotation latérale globale du membre inférieur gauche. Par ailleurs, le patient présente une inégalité de longueur des membres inférieurs de 1cm avec un membre inférieur droit (98cm) plus long que le gauche (97cm) (tab. IV), justifiant d'avantage la bascule gauche du bassin, décrite précédemment [32]. Cette inégalité n'est pas compensée par des semelles orthopédiques [35].

### B. II. 1.4. Bilan palpatoire

La palpation rapporte de nombreuses contractures musculaires. Elles sont localisées au niveau du triceps sural gauche, essentiellement au sein des gastrocnémiens médial et latéral, et au niveau de la voûte plantaire.

### B. II. 1.5. Bilan cutané trophique et circulatoire

Le patient ne présente aucun signe de phlébite [2].

**Figure 12 :** Cicatrice chirurgicale témoin de l'ostéosynthèse par voie d'abord antéro-externe

**Figure 14 :** Cicatrice punctiforme témoin de la fracture ouverte du tibia

**Figure 13 :** Points cicatriciels témoins de la mise en place d'un fixateur externe initialement et d'un drain de Redon lors de l'ostéosynthèse

**Tableau V :** Mesures centimétriques de l'œdème à différents repères

| Repère | Côté Gauche | Côté Droit |
|---|---|---|
| **10cm au-dessus des malléoles** | 30cm | 29cm |
| **5cm au-dessus des malléoles** | 29cm | 27cm |
| **Malléoles** | 35cm | 30cm |
| **Tubercule du 5ème métatarsien** | 32cm | 30cm |
| **Têtes des métatarsiens** | 27cm | 27cm |

**Tableau VI :** Tableau récapitulatif des amplitudes articulaires passives et actives des membres inférieurs gauche et droit en degrés

| Articulation | Mouvement | | Côté Gauche | | Côté Droit | | Normes [8,31,39] |
|---|---|---|---|---|---|---|---|
| | | | Passif | Actif | Passif | Actif | |
| Tibio-tarsienne | Flexion dorsale | Genou tendu | 0 | -20 | 20 | 15 | **20-30** |
| | | Genou fléchi | 0 | -20 | 30 | 20 | |
| | Flexion plantaire | Genou tendu | 15 | 15 | 25 | 25 | **40-50** |
| | | Genou fléchi | 15 | 10 | 25 | 25 | |
| Sub-talaire | Abduction | | 20 | 5 | 30 | 20 | **15** |
| | Adduction | | 10 | 10 | 20 | 20 | **10** |
| Sub-talaire et de Chopart | Pronation | | - | - | + | + | **20** |
| | Supination | | - | - | + | + | **30** |
| Fémoro-tibiale | Flexion (hanche fléchie) | | 130 | 120 | 130 | 120 | **130** |
| | Extension | | 0 | 0 | 0 | 0 | **0** |

Monsieur L. possède une cicatrice de l'ostéosynthèse à la face latérale de sa cheville gauche, qui s'étend de la partie antérieure de la malléole externe jusqu'à sa partie supérieure et qui remonte sur la face latérale de la jambe (fig. 12). Celle-ci mesure 20cm et est de couleur violette. Elle est acquise, mais adhérente sur deux points situés à 3 et 10cm de son extrémité inférieure. Une boursoufflure à 11cm est à noter. Deux points cicatriciels, dus au fixateur externe, sont visibles à la face antérieure de la jambe, un dernier est présent à la partie antéro-supérieure de la malléole interne (fig. 13). Ils sont également de couleur violette, acquis, mais non adhérents. Une cicatrice punctiforme, témoin de la fracture ouverte du tibia, est observable au-dessus de la malléole interne (fig. 14). Elle est aussi acquise et violette mais adhérente. Enfin, je remarque un point cicatriciel au-dessus du cou-de-pied du fait de la mise en place d'un drain de Redon lors de l'ostéosynthèse (fig. 13). Il est violet, acquis, non adhérent. Toutes ces cicatrices ne sont pas inflammatoires.

Le patient présente un volumineux œdème prenant le godet au niveau de la cheville gauche, localisé principalement à hauteur des malléoles. La mesure centimétrique péri-malléolaire signe une augmentation de 5cm du côté gauche. L'œdème diminue progressivement en direction du genou et des têtes des métatarsiens (tab. V). Le signe de Kaposi-Stemmer qui permet d'identifier un lymphœdème primaire fibrosé est négatif [36–38].

Je ne constate pas d'augmentation de la chaleur cutanée, ni d'hypersudation, ni de luisance. Aucun hématome n'est visible. Sans chaussette de contention, la cheville gauche de Monsieur L. devient rouge rapidement, ce qui signe un mauvais retour veineux.

Remarque : la chute du patient le 13/09/2016 a montré la présence d'un hématome au niveau infra et rétro-malléolaire des deux malléoles de la cheville gauche.

### B. II. 1.6. Bilan articulaire

▪ **Au niveau qualitatif**, je relève la présence d'une butée ferme lors de flexion dorsale passive de la cheville gauche du patient, ce qui témoigne d'une limitation capsulo-ligamentaire [2]. La douleur est aussi un indicateur de cette fin de course articulaire. De plus, je remarque des craquements à la mobilisation et une augmentation de la chaleur cutanée.

▪ **Au niveau quantitatif**, l'évaluation goniométrique montre que les amplitudes articulaires passives et actives tibio-tarsienne et du tarse sont limitées à gauche (tab. VI).

- Sur le plan passif : la flexion dorsale gauche ne dépasse pas la position de référence qui est de 90° par rapport à l'axe du segment jambier. Genou fléchi, le déficit articulaire est de 30° par rapport au côté controlatéral. La butée ferme identifiée au préalable permet de mettre en cause une rétraction postérieure de la capsule articulaire et des faisceaux postérieurs des ligaments collatéraux, liée à l'immobilisation prolongée. Cette raideur est augmentée par une rétraction des ligaments tibio-fibulaires inférieurs. Enfin, des adhérences post-chirurgicales au niveau des plaques d'ostéosynthèse peuvent également limiter la mobilité tibiale et fibulaire lors de la flexion dorsale tibio-tarsienne. Je relève, qu'à droite, la flexion dorsale est limitée, genou tendu, par l'hypoextensibilité des gastrocnémiens puisque leur détente, par flexion du genou, augmente l'amplitude passive. A gauche, la flexion plantaire, l'abduction et l'adduction sont également réduites. Le déficit articulaire est de 10° pour les trois mouvements par rapport au côté droit. Difficilement évaluable de manière chiffrée, l'appréciation subjective de la prono-supination montre qu'elle est limitée du côté gauche par rapport au côté droit. Les facteurs limitants de la flexion plantaire sont également capsulo-ligamentaires avec une rétraction antérieure de la capsule articulaire et des ligaments

**Tableau VII :** Tableau relatant les mesures périmétriques gauche et droite des cuisses et des jambes du patient

| Segment | | Côté Gauche | Côté Droit |
|---|---|---|---|
| **Cuisse** | **10cm au-dessus de la base de la rotule** | 49cm | 51cm |
| | **20cm au-dessus de la base de la rotule** | 63cm | 63cm |
| **Jambe : 15cm sous la tubérosité tibiale antérieure** | | 36cm | 40cm |

**Tableau VIII :** Tableau récapitulatif de la force musculaire du membre inférieur gauche comparée au côté droit par analogie au testing musculaire de Lacote [41]

| Muscles | Nerf, racines nerveuses | Cotations | |
|---|---|---|---|
| | | Côté Gauche | Côté Droit |
| **Hanche** | | | |
| **Ilio-psoas** | **Plexus lombaire (L1 à L4), nerf fémoral (L2 à L4)** | 5 | 5 |
| **Grand fessier** | **Nerf glutéal inférieur (L5 à S2)** | 4 | 5 |
| **Moyen fessier** | **Nerf glutéal supérieur (L4 à S1)** | 4 | 5 |
| **Adducteurs** | **Nerf fémoral et obturateur (L2 à L4), nerf sciatique (L4 à S1)** | 4 | 5 |
| **Rotateurs médiaux** | **Nerf glutéal supérieur (L4 à S1)** | 4 | 5 |
| **Rotateurs latéraux** | **Plexus sacral (S1-S2), nerf obturateur (L3-L4), nerf de l'obturateur interne et du jumeau supérieur (L5 à S2), nerf du jumeau inférieur et du carré fémoral (L4 à S1)** | 4 | 5 |
| **Genou** | | | |
| **Quadriceps** | **Nerf fémoral (L2 à L4)** | 4 | 5 |
| **Ischio-jambiers** | **Nerf sciatique (L4 à S3)** | 4 | 5 |
| **Pied** | | | |
| **Triceps sural** | **Nerf tibial (L5 à S2)** | 3 | 5 |
| **Tibial antérieur** | **Nerf fibulaire commun et nerf fibulaire profond (L4 à S1)** | 2+ | 5 |
| **Tibial postérieur** | **Nerf tibial (L5-S1)** | 2 | 5 |
| **Fibulaires** | **Nerf fibulaire superficiel et nerf fibulaire profond (L4 à S1)** | 2 | 5 |
| **LEO** | **Nerf fibulaire profond (L4 à S1)** | 2 | 5 |
| **LEH** | **Nerf fibulaire profond (L4 à S1)** | 3 | 5 |
| **LFO** | **Nerf tibial (L5 à S2)** | 3 | 5 |
| **LFH** | **Nerf tibial (L5 à S2)** | 3 | 5 |

collatéraux. Les adhérences post-chirurgicales majorent une nouvelle fois ces raideurs. La limitation d'abduction, d'adduction et de prono-supination provient des rétractions ligamentaires et de la fibrose entre les articulations du tarse consécutive à l'absence de sollicitation. Enfin, l'œdème et les adhérences cicatricielles réduisent globalement la mobilité du pied et de la cheville dans tous les mouvements. Ces limitations articulaires induisent des limitations globales de la cheville en varus et valgus ainsi qu'en inversion et éversion.

- Sur le plan actif : la flexion dorsale gauche, genou fléchi, est limitée de 20° par rapport à la flexion dorsale passive et de 40° par rapport à la flexion dorsale active controlatérale. La mesure active révèle un déficit musculaire des releveurs du pied à gauche. Concernant la flexion plantaire de ce côté, il n'y a pas de différence significative par rapport à la mesure passive. Je ne relève donc pas de déficit musculaire du triceps sural sur cette course articulaire, de 0 à 15° de flexion plantaire. L'abduction active gauche étant réduite de 15° par rapport à l'abduction passive gauche et à l'abduction active controlatérale, les muscles fibulaires sont déficitaires à gauche. Enfin, je ne relève pas de différence entre l'adduction active et passive du côté gauche. Il n'y a donc pas de déficit musculaire des adducteurs du pied sur cette course articulaire, jusqu'à 10° d'adduction.

Au niveau des hanches et des genoux, la triple flexion ne montre aucune limitation articulaire. Les articulations tibio-fibulaires supérieure et inférieure n'ont pas été testées en raison de la fragilité du foyer de fracture [2]. Les clichés radiographiques ne montrent aucun diastasis tibio-fibulaire écartant toute rupture de la syndesmose [40].

Au niveau du pied, la marche étant limitée à l'appui contact, les articulations sub-talaire, médio-tarsienne de Chopart ou transverse du tarse, tarso-métatarsienne de Lisfranc et inter-métatarsiennes sont moins sollicitées et leurs glissements sont réduits comparativement au côté droit. Les articulations métatarso-phalangiennes et inter-phalangiennes sont aussi mobiles à gauche et à droite.

L'observation du rythme scapulo-huméral montre que les deux scapulas sont recrutées instantanément lors de l'élévation dans le plan des scapulas. Cette analyse confirme le déficit des muscles stabilisateurs des scapulas évoqué dans le bilan morphostique [34,42]. Monsieur L. ne présente aucun déficit articulaire des membres supérieurs. Les mouvements pour le béquillage sont donc libres. L'évaluation globale de la mobilité du rachis en flexion/extension, inclinaisons et rotations indique une raideur lombo-sacrée.

#### B. II. 1.7. Bilan musculaire

▪ **Sur le plan qualitatif**, Monsieur L. présente plusieurs contractures décrites dans le bilan palpatoire. L'hypoextensibilité des ischio-jambiers est évaluée par la mesure de l'angle poplité ou « knee extension angle » qui correspond à l'angle que fait la jambe par rapport à la verticale lorsque les ischio-jambiers limitent l'extension. L'angle mesuré est de 30° à droite comme à gauche. La normalité est comprise entre 0 et 20° [43]. Ce test montre une hypoextensibilité des ischio-jambiers des deux côtés à l'origine de la rétroversion du bassin évoqué dans le bilan morphostatique. Les bilans réalisés précédemment montrent également une hypoextensibilité des gastrocnémiens à droite et des rotateurs latéraux de hanche à gauche. Enfin, les mesures périmétriques de cuisses et de jambes rapportent une amyotrophie de 2cm pour la cuisse gauche et de 4cm pour la jambe gauche (tab. VII).

▪ **Sur le plan quantitatif**, l'évaluation musculaire est réalisée sur une échelle de 0 à 5 par analogie au testing musculaire de Lacote (tab. VIII) [41]. Au niveau de la hanche et du

**Tableau IX :** Explications des tests à réaliser pour tester la sensibilité

| Tests évaluant la sensibilité | Réalisation et consignes |
|---|---|
| **Sensibilité superficielle** | |
| **Tact protopathique** | Le patient sent-il ? |
| **Tact déplacé** | Réaliser deux schémas (croix et rond) sur la surface du corps et demander au patient de les reconnaître [44]. |
| **Tact discriminatif** | Evaluer la plus petite distance séparant deux points appliqués simultanément et perçus comme deux stimuli distincts. La pression est appliquée perpendiculairement à la peau et ne doit pas être trop appuyée pour ne pas stimuler les récepteurs de la douleur, ce qui fausserait les résultats. Le patient spécifie s'il perçoit un ou deux points.<br>Réaliser 5 touches avec deux points et 5 autres avec un seul et ce, de façon aléatoire. Pour que le test soit positif à une valeur donnée, le patient doit donner 7 bonnes réponses sur 10 [45]. |
| **Tact épicritique** | Pique-touche sur chacun des dermatomes [39] puis comptabiliser les fautes sur 10 essais. |
| **Tact thermo-algique** | |
| **Sensibilité profonde** | |
| **Statesthésie** | Définir deux positions et à savoir dans laquelle de ces deux positions se trouve l'articulation ou reproduire la position du côté controlatéral, yeux fermés [44,46]. |
| **Kinesthésie** | Détecter le mouvement d'une articulation en signalant son sens depuis une position statique, yeux fermés également [44,46]. |

genou, l'ensemble des groupes musculaires sont cotés à 4 du côté gauche comparativement au côté droit, mise à part l'ilio-psoas dont la force musculaire est identique des deux côtés. Concernant les muscles du pied gauche, le tibial postérieur, les fibulaires et le long extenseur des orteils sont cotés à 2, le tibial antérieur à 2+. Le long extenseur de l'hallux, les longs fléchisseurs de l'hallux et des orteils ainsi que le triceps sural n'ont pas été testés au-delà de la cotation 3 puisque les résistances ne sont pas autorisées avant l'appui partiel ou total.

### B. II. 1.8. Bilan de la sensibilité objective (tab. IX)

▪ **La sensibilité superficielle** : est objectivée par le tact protopathique qui est préservé, hormis dans la zone péri-cicatricielle située à la face latérale de sa cheville. Le tact déplacé, ne relève aucun trouble sur le membre inférieur droit. A gauche et plus particulièrement sur le pied, le patient reconnaît le schéma une fois sur deux. Le tact discriminatif est également testé. Au niveau du pied gauche, Monsieur L. ne différencie pas deux points espacés de 5,5cm alors qu'à droite, la norme est de 2cm. Afin d'objectiver le tact épicritique, je réalise le pique-touche sur chacun des dermatomes des membres inférieurs du patient (Annexe VIII) [39]. A droite, Monsieur L. ne se trompe pas. A gauche, le patient est plus hésitant et je relève 2 fautes au niveau de la face dorsale du pied en partie latérale (territoire d'innervation sensitive du nerf sural et du nerf communicant fibulaire) ainsi que 4 fautes sur la face plantaire du côté latéral également (territoire d'innervation sensitive du nerf plantaire latéral). Une hypoesthésie est ainsi notable sur les dermatomes de L5 et S1 [39,41]. Enfin, le tact thermo-algique est préservé sur l'ensemble du corps.

▪ **La sensibilité profonde** : Monsieur L. ne présente pas de trouble de la statesthésie ni de la kinesthésie. Concernant la stabilité de la cheville, elle n'a pas été testée en raison de la fragilité du foyer de fracture à cet instant.

### B. II. 1.9. Profil psychologique

Monsieur L. a une appréhension de la douleur. Elle se manifeste par la contraction des muscles antagonistes lors des mobilisations. Le déroulement du pied à la marche en appui contact n'est réalisé que lorsque je le stimule verbalement. Il est également irrité à l'égard du conducteur lorsqu'il évoque son accident et envers l'hôpital au sujet de sa réhospitalisation. C'est un homme qui éprouve le besoin d'être guidé quant aux délais de sa rééducation, bien que la reprise d'appui ne soit pas encore fixée en raison du problème de consolidation.

### B. II. 1.10. Bilan fonctionnel

Le patient est autonome pour ses transferts, la douche et l'habillage mais il ressent le besoin d'être accompagné pour la préparation des repas car ses déplacements sont difficiles.

▪ **Sur le plan qualitatif**, il marche avec deux cannes anglaises de manière symétrique. L'observation du schéma de marche montre un déroulement du pas à gauche moins marqué avec une attaque du pied se faisant par l'avant-pied à gauche et à droite. Ceci est en lien avec une absence de flexion dorsale active (-20°) et une diminution de mobilité des articulations du pied retrouvée dans le bilan articulaire. L'appréhension du patient renforce ce défaut de marche. Elle est également à l'origine d'une esquive d'appui à gauche qui se manifeste par une attitude penchée sur le côté droit et par une diminution de la longueur du pas postérieur. Monsieur L. fléchit le tronc pour porter son regard vers le sol et vers son pied ce qui témoigne d'une appréhension. Cette marche est sécurisée.

▪ **Sur le plan quantitatif**, le périmètre de marche est de 200m, limité par la fatigue de ses membres supérieurs. Monsieur L. ne marche que quelques minutes par jour en dehors des

séances de kinésithérapie et de ses déplacements pour se rendre au centre.

Le patient ne conduit pas et n'utilise pas les escaliers. L'équilibre unipodal côté sain est possible plus de 5 secondes [47], yeux ouverts et yeux fermés. L'équilibre bipodal et unipodal n'ont pas été testés à gauche en raison du simple appui contact autorisé. Sur le plan dynamique, l'équilibre avec béquille est acquis.

#### B. II. 1.11. Bilan situationnel

Monsieur L. est en arrêt de travail depuis son accident survenu le 13 juillet 2016 et ses loisirs, notamment le tennis, ont cessé. Il ne peut pas habiter son appartement au 3ème étage, sans ascenseur. Il vit donc chez sa mère et évoque l'impact néfaste sur leur relation. La conduite lui étant interdite, le patient ne peut pas se déplacer comme il le souhaite et a besoin de sa mère ou d'un accompagnant pour se véhiculer. Sur le plan social, il évoque le fait de ne plus voir autant ses amis et ses proches. Enfin, le patient me fait part quotidiennement du trajet entre son domicile et le centre d'une durée de 2h et de la fatigue qu'il engendre.

### B. II. 2. Bilan Diagnostic Kinésithérapique

#### B. II. 2.1. Déficits structurels

Monsieur L. présente des troubles morphostatiques. Au niveau du bassin et des membres inférieurs, ils sont dus à une esquive d'appui et à une jambe plus courte de 1cm, du côté gauche ainsi qu'à une hypoextensibilité des rotateurs latéraux de hanche et des ischio-jambiers de ce côté. Au niveau du tronc et des membres supérieurs, ils sont provoqués par une hypoextensibilité de la chaine antérieure du cou et des grands et petits pectoraux surajoutée d'un déficit des stabilisateurs de la scapula. Ces troubles posturaux et l'utilisation de deux cannes anglaises provoquent des douleurs compensatoires au niveau des épaules et des bras.

Suite à la fracture ouverte et à l'ostéosynthèse tibio-fibulaire de sa cheville gauche, Monsieur L. présente une cicatrice et cinq points cicatriciels. L'altération quantitative et qualitative de la marche en appui contact avec deux cannes anglaises contribue à l'adhérence de la cicatrice localisée à la face latérale de sa cheville et du point cicatriciel présent au-dessus de la malléole interne. Elle est aussi à l'origine d'une amyotrophie de sous-utilisation de la cuisse et de la jambe à gauche ainsi que de contractures au niveau des deux muscles gastrocnémiens et de la voûte plantaire, qui sont majorées par les troubles morphostatiques.

Un œdème post-chirurgical de 5cm, répondant positivement au signe du godet, est localisé à hauteur des malléoles de sa cheville gauche. Monsieur L. souffre également d'une insuffisance veineuse. Il porte une chaussette de contention. Ces troubles trophiques sont favorisés, d'une part, par la restriction de mobilité de la cheville et du pied à la marche, limitée aussi quantitativement, et d'autre part, par une importante faiblesse musculaire de cette cheville qui est globalement cotée à 2.

Il existe une limitation de la mobilité articulaire passive et active de la cheville et du pied du patient en flexion dorsale et plantaire, abduction, adduction et prono-supination causée par l'ostéosynthèse et par l'immobilisation prolongée. Elle est marquée par une butée ferme en flexion dorsale. De même, je note une hypomobilité articulaire spécifique de son pied et de l'articulation tibio-fibulaire supérieure. L'œdème, les adhérences cicatricielles, les contractures et la marche en appui contact uniquement renforcent ces limitations. Le déficit moteur se répercute sur la mobilité active. Je relève également la présence d'une douleur mécanique au niveau du cou-de-pied de sa cheville gauche qui limite la flexion dorsale lorsque je la mobilise ainsi qu'une douleur inflammatoire nocturne qui s'étend jusqu'au pied.

Outre l'important déficit moteur de sa cheville gauche, Monsieur L. souffre d'une douleur neuropathique sur le territoire sensitif des nerfs tibial, fibulaire commun et fémoral et ressent des paresthésies au niveau de son pied et de sa jambe. Enfin, je retrouve une hypoesthésie superficielle au niveau du dermatome du nerf sural et communicant fibulaire ainsi que sur celui du nerf plantaire latéral.

#### B. II. 2.2. Déficits fonctionnels

La limitation articulaire en flexion dorsale notamment, la faiblesse musculaire des releveurs du pied, les douleurs compensatoires au niveau des épaules et des bras et la fatigue des membres supérieurs sont à l'origine de l'altération qualitative et quantitative de la marche. Le béquillage s'effectue symétriquement avec deux cannes anglaises. Seul l'appui contact est autorisé. Ces déficits structurels rendent la conduite et l'utilisation des escaliers impossibles. Monsieur L. éprouve des difficultés pour se déplacer qui affectent particulièrement la préparation de ses repas. Enfin, l'appui bipodal et unipodal gauche sont interdits.

#### B. II. 2.3. Déficits situationnels

Les déficits fonctionnels rendent impossible la reprise du travail (professeur de tennis et voiturier-bagagiste), du sport (tennis) et des loisirs (ski) du patient. Il bénéficie d'aides humaines pour certaines tâches de la vie quotidienne (tâches ménagères et déplacements en voiture). La conduite lui étant interdite, il lui est difficile de voir ses amis et ses proches. Enfin, les douleurs inflammatoires et neuropathiques sont à l'origine de troubles du sommeil.

#### B. II. 2.4. Objectifs de rééducation

##### *B. II. 2.4.1. Objectif principal*

L'objectif principal de la rééducation de Monsieur L. est de récupérer un schéma de marche qualitativement et quantitativement physiologique, c'est-à-dire sans aide, sans boiterie et sans restriction du périmètre et du temps de déambulation, dans le but de reprendre dans un premier temps son travail de voiturier-bagagiste, puis ensuite celui de professeur de tennis.

##### *B. II. 2.4.2. Objectifs secondaires*

Pour répondre à cet objectif principal, il sera nécessaire de :

- Récupérer des amplitudes articulaires passives de la cheville et du pied gauches fonctionnelles à la marche. Pour cela, j'ai pour objectifs de :
  - ✓ Réduire l'œdème péri-malléolaire de cheville de 50% ;
  - ✓ Augmenter la mobilité des cicatrices, c'est-à-dire réduire la superficie de leurs adhérences et retrouver une élasticité comparable au côté droit ;
  - ✓ Augmenter la mobilité articulaire de l'ensemble des articulations de la cheville et du pied afin d'obtenir 10° de flexion dorsale, 20° de flexion plantaire [2,48] et les glissements physiologiques nécessaires à la marche ;
  - ✓ Réduire les douleurs localisées au niveau de la cheville et du pied à une cotation comprise entre 0 et 3 sur l'Echelle Numérique, sans antalgique.
- Récupérer des amplitudes articulaires actives de la cheville et du pied gauches fonctionnelles à la marche également. Pour cela, la réduction des douleurs évoquées précédemment est primordiale, mais il faut également :
  - ✓ Augmenter la force musculaire des muscles déficitaires à 4/5 par analogie au testing musculaire de Lacote et leur endurance.
- Récupérer une sensibilité superficielle complète et la stabilité de la cheville [49].
- Restaurer un équilibre unipodal gauche égal ou supérieur à 5 secondes [47] et bipodal

**Tableau X :** Principes relatifs à la prise en charge du patient

| | |
|---|---|
| **Principes généraux** | • Respecter les règles d'hygiène dans les soins<br>• Respecter la douleur et la fatigabilité du patient<br>• Sécuriser la rééducation quel que soit l'exercice proposé<br>• Optimiser la prise en charge de la personne dans sa globalité par la pluridisciplinarité thérapeutique<br>• Individualiser la prise en charge selon les attentes et le projet du patient<br>• Proposer des exercices de difficulté progressive<br>• Prioriser la rééducation fonctionnelle<br>• Rendre le patient acteur de sa rééducation<br>• Surveiller les signes cliniques de la phlébite et du Syndrome Douloureux Régional Complexe (SDRC) |
| **Principes inhérents au patient** | • Rassurer le patient concernant ses appréhensions et le stimuler lors des exercices |
| **Principes inhérents à la pathologie** | • Respecter les consignes du chirurgien, à savoir : appui contact autorisé uniquement<br>• Respecter le montage :<br>- Respecter les délais de consolidation<br>- Utiliser uniquement des petits bras de levier avec des prises mobilisatrices au plus près du foyer de fracture [2]<br>- Proscrire les contraintes en torsion ou en cisaillement [2,7]<br>- Ne pas effectuer de mobilisations forcées [2,7]<br>- Proscrire le travail musculaire contre résistance des releveurs du pied avant l'appui partiel et du triceps sural avant l'appui total [10] |

**Figure 15 :** Réalisation du Drainage Lymphatique Manuel (DLM) en déclive

**Figure 16 :** Séance de pressothérapie pneumatique intermittente en déclive

résistants aux déséquilibres intrinsèques et extrinsèques.

- Restaurer les capacités cardio-respiratoires d'un sujet jeune, actif et sportif.

### B. II. 2.5. Principes de la prise en charge (tab. X)

### B. II. 3. Rééducation par objectifs généraux de traitement

La rééducation de Monsieur L. est composée d'une **phase d'appui contact** du 12/09 au 6/10, d'une **phase de reprise d'appui** du 6/10 au 19/10 et d'une **phase d'appui total** autorisée par le médecin du centre, à partir du 20/10. Il vient au centre tous les après-midi, du lundi au vendredi. La séance débute par la kinésithérapie à sec au niveau du plateau de rééducation (1h) puis se poursuit par la balnéothérapie (40min) suivie du bain froid à 6°C (13min) et un jour sur deux, d'une application de boue marine ou de la pressothérapie (20min). Il rejoint ensuite le plateau de rééducation pour continuer la kinésithérapie à sec (1h). Le patient a été absent deux semaines, du 4/10 au 16/10 pour raison personnelle.

### B. II. 3.1. Réduire l'œdème péri-malléolaire de cheville de 50%

✓ **Drainage Lymphatique Manuel (DLM)** (fig. 15) : le but est de drainer l'œdème pour éviter sa fibrose [36,50] et limiter la raideur articulaire de la cheville et du pied. Les manœuvres d'appel et de résorption *« permettent par augmentation de la pression tissulaire d'augmenter la résorption veino-lymphatique et l'évacuation du liquide capté. Elles permettent aussi de déplacer l'œdème dans le secteur interstitiel »* [51 p.41]. La vidange ganglionnaire est à l'heure actuelle controversée [52,53]. D'après les recommandations basées sur les effets cliniques, je réalise d'abord des manœuvres de résorption sur la zone de l'œdème [50–55] dans le sens proximo-distal, en suivant l'anatomie du système lymphatique, puisque l'œdème de Monsieur L. n'est que très peu réversible spontanément en déclive nocturne [52,55]. J'ajoute une traction dirigée vers le proximal [52]. J'applique une pression non douloureuse, légèrement supérieure à 30mmHg, puisque son application ne modifie pas la consistance de l'œdème [50–52,55]. Je termine par des manœuvres d'appel de façon à stimuler l'évacuation de l'œdème [52–55]. Elles sont dirigées dans le sens disto-proximal, accompagnées d'une traction vers le proximal et leur pression est identique à celle des manœuvres de résorption [50–52,55]. Au-delà de 20cm du seuil de l'œdème, ces manœuvres ne sont plus efficaces [51–54]. Je réalise ce traitement avec une déclive de 45° [53]. Ferrandez et al. recommandent des séances de 45 minutes [52]. L'œdème étant volumineux, sa réduction est une priorité mais les autres déficits ne doivent pas être négligés, c'est pourquoi je n'effectue que 30 minutes de DLM quotidiennement. Cette technique réduit faiblement l'œdème de 0,5 à 1cm mais le patient ressent un confort, un effet relaxant et une diminution de la tension cutanée.

✓ **Compression :** Monsieur L. porte une chaussette de contention après chaque séance, ce qui permet de maintenir les effets du drainage manuel [50,51,55].

✓ **Pressothérapie pneumatique intermittente** (fig. 16) **:** son fonctionnement est similaire au drainage manuel. Elle cible la veine, le lymphatique et le milieu interstitiel de façon à évacuer le sang et la lymphe par la pression. La botte est placée sur le site de l'œdème. L'abord est antérograde. Il est permis grâce au drainage manuel précédant la pressothérapie, pour éviter l'engorgement. La pression est proportionnelle à la consistance de l'œdème mais reste proche de 30mmHg [50,51,55]. Le traitement est réalisé en déclive, un jour sur deux durant 20 minutes. Son efficacité est légèrement supérieure à celle du drainage manuel et le patient évoque les mêmes bénéfices.

✓ **Cryothérapie :** elle permet de réduire l'œdème post-opératoire par la vasoconstriction

**Figure 17** : Immersion en eau froide (6°C)

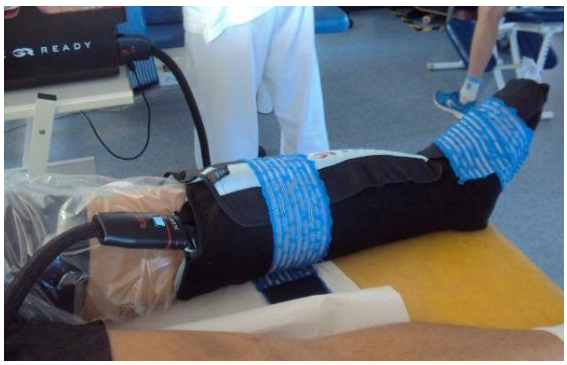


**Figure 18 :** Utilisation du Game Ready® en séance de rééducation

**Figure 19** : Application de la poche de glace

**Figure 20 :** Montage du taping dans le cadre du drainage de la cheville

**Figure 21 :** Libération des adhérences par le massage cicatriciel

**Figure 22 :** Mobilisation globale en flexions dorsale et plantaire

et la diminution de la perméabilité vasculaire [56,57], mais aussi la douleur grâce à l'abaissement rapide de la température cutanée qui ralentit la conduction nerveuse et diminue le seuil des nocicepteurs [57,58]. Elle a également un rôle anti-inflammatoire en réduisant l'activité enzymatique et la production des médiateurs chimiques [57].

- **Bain froid (6°C)** (fig. 17) : il n'existe pas de recommandation concernant la durée d'immersion dans l'eau froide. Suivant le protocole du centre de rééducation, Monsieur L. effectue 13 minutes de bain, quotidiennement. La mesure centimétrique réalisée avant et après l'immersion ne montre aucune différence. Cependant, réalisé après la balnéothérapie, il favorise la récupération musculaire [59]. De plus, le patient ressent un confort. Sa cheville semble « plus légère ». De ce fait, les bains froids sont maintenus.
- **Game Ready®** (fig. 18) : cet appareil associe, durant 20 minutes, un drainage grâce à une botte de pressothérapie et une cryothérapie par la circulation rapide d'eau glacée à 0°. Il permet à la fois une réduction de l'œdème et de la douleur [60]. L'œdème de Monsieur L. diminue de 1cm après la séance et la douleur à la mobilisation dorsale n'est plus aussi importante.
- **Poche de glace** (fig. 19) : je préconise l'application de glace 3 fois par jour pendant 20 minutes après la séance. Je l'incite également à placer son membre inférieur en déclive, la nuit comme le jour, et de porter une chaussette de contention dans un but trophique [2].

✓ **Le Kinésio-Taping** (fig. 20) : selon une pose précise, il pourrait normaliser les échanges liquidiens et ainsi faciliter le drainage de l'œdème. Cependant, cet effet reste encore à démontrer [61]. Une récente étude [62] révèle que le DLM apporte de meilleurs résultats lorsqu'il est complété par l'application d'un Kinésio-Taping. La pose d'un tel dispositif permettrait d'optimiser la résorption de l'œdème et d'agir en complémentarité avec les techniques citées précédemment [61]. Dans le cadre du drainage de l'articulation talo-crurale, je place deux bandes en éventail au-dessus de chaque malléole. Les tissus sont en position d'étirement au moment de la pose des bandes. Le pied est donc placé en dorsi-flexion pour les bandelettes rétro-malléolaires et en flexion plantaire lorsqu'elles se situent en avant des malléoles. J'ajoute une éversion pour les bandes internes et une inversion pour les bandes externes. Je n'applique aucune tension. Le drainage est obtenu grâce aux ondulations de la bande lors des mouvements du pied [63]. C'est pourquoi je recommande au patient de réaliser des flexions dorsales et plantaires actives et je l'incite à solliciter sa cheville au déroulement du pas. Les résultats ne sont pas ceux attendus. Les périmétries de l'œdème sont identiques avec ou sans l'association du Kinésio-Taping. Je ne continue donc pas la technique.

### B. II. 3.2. Augmenter la mobilité des cicatrices : adhérences et élasticité

✓ **Massage cicatriciel** (fig. 21) : il s'agit d'assouplir quotidiennement les cicatrices et les tissus périphériques dans le but de gagner en mobilité articulaire. J'effectue des manœuvres défibrosantes de friction, de torsion, de palper-rouler et je rapproche les berges des cicatrices en insistant d'avantage sur les points adhérents [64]. Je conseille au patient d'auto-masser ses cicatrices au quotidien en appliquant une crème cicatrisante. Celles-ci sont plus souples mais les adhérences persistent après les séances.

### B. II. 3.3. Augmenter la mobilité articulaire de la cheville et du pied

✓ **Mobilisations articulaires passives** : l'objectif est d'obtenir 10° de flexion dorsale, 20° de flexion plantaire et les glissements physiologiques nécessaires à la marche [2,48].

- **Mobilisations globales** (fig. 22) : j'effectue des mobilisations passives globales douces, lentes, infra-douloureuses de la cheville [2,7,10] en décoaptation afin d'augmenter

**Figure 23 :** Mobilisations spécifiques en glissement des articulations tarso-métatarsienne, inter-métatarsiennes et métatarso-phalangiennes

**Figure 24 :** Auto-mobilisations en flexions dorsale et plantaire par un skate, un plateau de Castaing et par une balle à picots

**Figure 25 :** Pointes de pieds et talons réalisés en balnéothérapie

**Figure 26 :** Renforcement analytique manuel des releveurs du pied, des fibulaires et du triceps sural

l'efficacité et le gain d'amplitude [65]. Les mobilisations passives extrêmes ne devant pas être réalisées tant que la consolidation osseuse n'est pas acquise [2], j'effectue des mobilisations progressives, non forcées, respectant le foyer de fracture. Le patient est installé en position semi-assise sur une table pour optimiser le relâchement. Parfois, à la mobilisation de la cheville, des contractions des muscles antagonistes se produisent par réflexe à l'étirement et freinent la récupération articulaire. Je demande alors au patient une prise de conscience de cette contraction par autopalpation et un contrôle du relâchement.

- **Mobilisations spécifiques** (fig. 23) : elles permettent d'entretenir ou de retrouver les glissements physiologiques pour améliorer la mobilité globale. Dès la première séance, j'effectue des manœuvres de glissement au niveau de toutes les articulations de la cheville et du pied avec un court bras de levier [66] à l'exception des articulations talo-crurale et subtalaire que je mobilise à partir de J+90. Ce délai passé, je peux aussi mobiliser les articulations tibio-fibulaires qui présentent un déficit de mobilité [2].

✓ **Auto-mobilisations** [10] (fig. 24) : complémentaires aux mobilisations passives, elles permettent une participation active du patient dans sa prise en charge. Le patient est assis sur une chaise pour respecter la décharge. Il gère les amplitudes en fonction de son ressenti et de ses douleurs, ce qui préserve le foyer de fracture [2].

✓ **Balnéothérapie** (fig. 25) : l'eau chaude (entre 34°C et 37°C) a des effets myorelaxant et antalgique propices au mouvement ainsi que décongestionnant favorisant la circulation de retour. De plus, l'immersion limite les contraintes au niveau du foyer de fracture (Annexe IX) et permet une meilleure adaptation cardio-vasculaire par accroissement du volume sanguin intra-thoracique qui stimule la ventilation. Enfin, l'eau stimule les récepteurs proprioceptifs favorisant ainsi l'équilibre, ce qui est un atout dans la rééducation de Monsieur L. puisque l'appui est interdit [67–69]. Elle permet la rééducation de la marche, la reprise d'appui ou encore le renforcement musculaire grâce à une résistance proportionnelle à la profondeur notamment. J'observe un gain d'amplitude supplémentaire comparé à la rééducation à sec, une meilleure réalisation des exercices grâce à la poussée d'Archimède et un retentissement favorable sur le plan psychologique.

✓ **Schéma de marche** : le déroulement du pas entretient le schéma moteur et participe au maintien ou au gain de mobilité de toutes les articulations de la cheville et du pied [48,69].

### B. II. 3.4. Réduire les douleurs : entre 0 et 3 sur l'EN sans antalgique

✓ **Massage circulatoire et levé des contractures** : l'objectif est de réduire les douleurs de Monsieur L. puisque le massage permet la sécrétion d'endorphine. Il permet donc un gain d'amplitude articulaire dans les exercices et de sevrer progressivement le patient de son traitement antalgique, en pluridisciplinarité avec le médecin. La circulation veineuse et lymphatique est également favorisée par les manœuvres disto-proximales. Enfin, il a pour but de lever les contractures au niveau des muscles gastrocnémiens. Je sépare mes manœuvres de 6 secondes pour éviter le collapsus des vaisseaux. J'accentue ce massage sur la semelle veineuse de Lejars, au niveau de la plante du pied [70]. Ces techniques sont efficaces chez le patient mais doivent être répétées quotidiennement.

✓ **Cryothérapie** [2,10,57,58] **; application de boue marine**

### B. II. 3.5. Augmenter la force des muscles déficitaires à 4/5 et leur endurance

✓ **Renforcement analytique manuel** (fig. 26) : en premier lieu, les résistances distales sont interdites [2]. La rééducation se porte donc sur un renforcement contre pesanteur. En progression, lorsque l'appui est autorisé, j'applique une résistance manuelle progressive

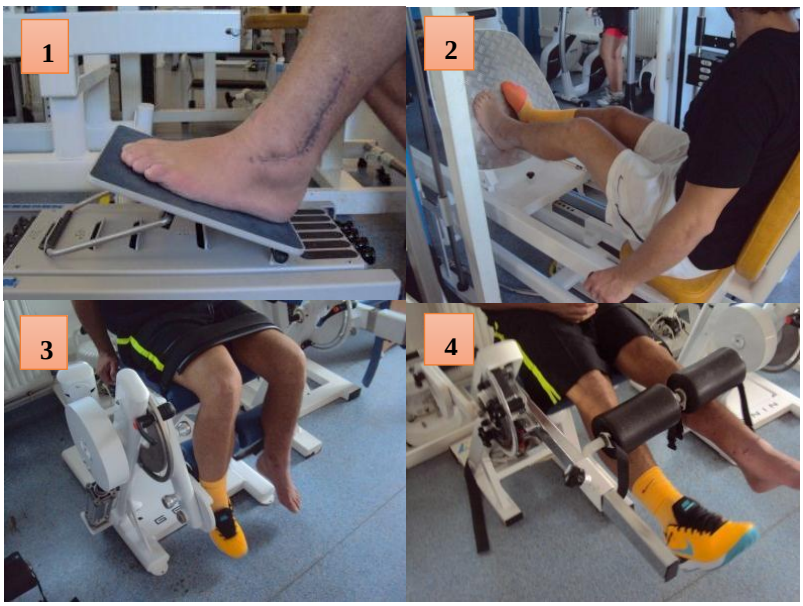


**Figure 27 :** Renforcement 1. concentrique des extenseurs et excentrique des fléchisseurs du membre inférieur sur la mini-presse, 2. des quadriceps sur la presse à cuisses assis, 3. des ischio-jambiers et 4. des quadriceps sur la chaise quadri/ischio

**Figure 28 :** Renforcement des fléchisseurs des orteils et de l'hallux

**Figure 29 :** Pointes de pieds pour renforcer le triceps sural

**Figure 30 :** Bilan morphostatique dans le plan frontal antérieur

**Figure 31 :** Bilan morphostatique dans le plan frontal postérieur

**Figure 32 :** Bilan morphostatique dans le plan sagittal gauche

**Figure 33 :** Bilan morphostatique dans le plan sagittal droit

excepté sur le triceps sural. Je commence son renforcement à l'appui total [10]. Initialement, les muscles étant trop faibles, les exercices s'effectuaient de manière excentrique, améliorant de ce fait la stabilité de la cheville [71]. Afin de permettre un recrutement musculaire optimal et d'optimiser ce renforcement, une stimulation verbale et tactile est nécessaire.

✓ **Balnéothérapie** : [10,68,69]

✓ **Exercices de renforcement en autonomie** (fig. 27 et 28) : le réglage de l'angle du plateau de la mini-presse et de la presse permet aussi le gain d'amplitude articulaire. De plus, les mouvements actifs de flexion et d'extension de la cheville favorisent la chasse veineuse par effet de pompage et permettent donc d'améliorer le retour veineux de Monsieur L. [72].

✓ **Renforcement fonctionnel en charge** (fig. 29) : lorsque l'appui total est autorisé, la réalisation de pointes de pied « à sec » renforce d'avantage le triceps sural.

#### B. II. 3.6. Récupérer une sensibilité superficielle complète et la stabilité

✓ **Stimulations cutanées** : le massage de la voute plantaire contribue à stimuler la récupération de la sensibilité superficielle diminuée chez Monsieur L., tout comme l'utilisation de balles à picot dans les exercices d'auto-mobilisation articulaire [2,10].

✓ **Renforcement excentrique des muscles péri-malléolaires** [71]

✓ **Proprioception** : elle améliore la stabilité active de la cheville par reprogrammation neuromusculaire face aux situations de stress. L'anticipation motrice est recherchée. L'objectif est de sécuriser la marche et de permettre la reprise d'activités sportives. En progression, elle s'effectue en décharge, puis assis et enfin debout [10,49,73].

#### B. II. 3.7. Restaurer l'équilibre unipodal gauche et bipodal

✓ **Proprioception** [10,49,73] : le travail unipodal et fonctionnel n'ont pas été réalisés.

#### B. II. 3.8. Restaurer les capacités cardio-respiratoires du patient

✓ **Balnéothérapie** [68,69]

✓ **Vélo de rééducation** : le but est d'améliorer les capacités cardio-respiratoires et la tolérance à l'effort du patient, de manière progressive [74]. Il a également l'avantage d'agir sur la mobilité articulaire et sur le renforcement global des membres inférieurs.

### B. II. 4. Bilan final réalisé le 19/10/2016 à J+97

Ne sont relevées dans ce bilan, que les modifications par rapport au bilan initial.

#### B. II. 4.1. Bilan de la sensibilité subjective

Toutes les douleurs et paresthésies initialement décrites ont disparues. Une douleur mécanique, localisée en dessous de la malléole médiale de la cheville gauche du patient se manifeste lors de la mobilisation en flexion dorsale et en éversion. Elle cesse au repos et est cotée à 3/10 par Monsieur L. sur l'EN.

#### B. II. 4.2. Bilan morphostatique

Le patient est debout avec une seule canne anglaise à droite. De bas en haut :

- Dans le plan frontal antérieur (fig. 30) : l'observation est similaire au bilan initial.
- Dans le plan frontal postérieur (fig. 31) : la différence entre les reliefs musculaires des deux gastrocnémiens est moins importante.
- Dans le plan sagittal gauche et droit (fig. 32 et 33) : la reprise d'appui a permis de faire disparaître le flexum de genou et ainsi de rééquilibrer le bassin dans le plan frontal postérieur. Les épaules de Monsieur L. sont moins enroulées et antépulsées. Cela traduit un allongement des petits et grands pectoraux [32,33] et un gain de force musculaire des stabilisateurs des scapulas [33,34] en lien avec le recrutement plus tardif des scapulas au cours de l'analyse du

**Tableau XI** : Tableau détaillant les mesures centimétriques de l'œdème à différents repères comparativement au côté droit et au bilan initial

| Repère | Côté Gauche | | Côté Droit |
|---|---|---|---|
| | 12/09 | 19/10 | |
| **10cm au-dessus des malléoles** | 30cm | 30cm | 29cm |
| **5cm au-dessus des malléoles** | 29cm | 30cm | 27cm |
| **Malléoles** | 35cm | 34cm | 30cm |
| **Tubercule du 5ème métatarsien** | 32cm | 30cm | 30cm |
| **Têtes des métatarsiens** | 27cm | 27cm | 27cm |

**Tableau XII :** Tableau récapitulatif des amplitudes articulaires passives et actives des membres inférieurs gauche et droit en degrés comparativement au bilan initial

| Articulation | Mouvement | | Côté Gauche | | | | Côté Droit | |
|---|---|---|---|---|---|---|---|---|
| | | | Passif | | Actif | | Passif | Actif |
| | | | 12/09 | 19/10 | 12/09 | 19/10 | | |
| **Tibio-tarsienne** | **Flexion dorsale** | **Genou tendu** | 0 | 0 | -20 | -10 | 20 | 15 |
| | | **Genou fléchi** | 0 | 10 | -20 | -10 | 30 | 20 |
| | **Flexion plantaire** | **Genou tendu** | 15 | 20 | 15 | 20 | 25 | 25 |
| | | **Genou fléchi** | 15 | 20 | 10 | 20 | 25 | 25 |
| **Sub-talaire** | **Abduction** | | 20 | 20 | 5 | 10 | 30 | 20 |
| | **Adduction** | | 10 | 10 | 10 | 10 | 20 | 20 |
| **Sub-talaire et de Chopart** | **Pronation** | | - | - | - | - | + | + |
| | **Supination** | | - | - | - | - | + | + |
| **Fémoro-tibiale** | **Flexion (hanche fléchie)** | | 130 | 130 | 120 | 120 | 130 | 120 |
| | **Extension** | | 0 | 0 | 0 | 0 | 0 | 0 |

rythme scapulo-huméral. La cyphose thoracique est redessinée.

### B. II. 4.3. Bilan palpatoire

Monsieur L. ne présente plus que quelques contractures au niveau des gastrocnémiens médial et latéral et de la voûte plantaire.

### B. II. 4.4. Bilan cutané trophique et circulatoire

La cicatrice de l'ostéosynthèse située à la face latérale de sa cheville gauche est moins adhérente et plus souple. La boursoufflure décrite initialement n'est plus présente. Les mesures centimétriques montrent la persistance d'un œdème prenant le godet de 4cm au niveau des malléoles de la cheville gauche du patient (tab. XI). Il s'est légèrement déplacé vers le haut puisque je note une augmentation de 1cm de la périmètrie 5cm au-dessus des malléoles et une diminution de 2cm au niveau du tubercule du 5ème métatarsien.

### B. II. 4.5. Bilan articulaire (tab. XII)

▪ **Au niveau qualitatif**, les données sont équivalentes au bilan initial.

▪ **Au niveau quantitatif**, les amplitudes articulaires passives et actives tibio-tarsienne et du tarse à gauche sont moins limitées que précédemment.

- Sur le plan passif : la flexion dorsale gauche, genou fléchi, est augmentée de 10° par rapport au bilan initial. Le déficit articulaire par rapport au côté controlatéral est désormais de 20°. La flexion plantaire est quasiment identique des deux côtés. A gauche, le déficit articulaire n'est plus que de 5° par rapport au côté droit. La rétraction antérieure de la capsule articulaire et des faisceaux antérieurs des ligaments collatéraux ainsi que les adhérences post chirurgicales sont donc peu importantes. L'appréciation subjective de la prono-supination montre une limitation articulaire à gauche moins importante qu'initialement. Enfin, les limitations articulaires globales de la cheville en varus et en valgus ainsi qu'en inversion et éversion sont également diminuées.
- Sur le plan actif : la flexion dorsale gauche, genou fléchi, est limitée de 30° au lieu de 40° initialement, par rapport à la flexion dorsale active controlatérale. Le déficit musculaire des releveurs du pied gauche est moins important mais reste non négligeable. Concernant la flexion plantaire, je note une augmentation de 10° par rapport au bilan initial et je ne relève pas de différence significative par rapport à la mesure passive. Le triceps sural est recruté sur l'ensemble de la course articulaire. Les muscles fibulaires sont toujours déficitaires à gauche puisque l'abduction active gauche est réduite de 10° par rapport à l'abduction passive de ce côté et à l'abduction active controlatérale.

Les flexions dorsale et plantaire de la cheville gauche étant réduites, cela entraine des limitations dans les mouvements associés au niveau de la tête fibulaire et de la malléole externe. Les glissements antéro-latéraux et postéro-médiaux des articulations tibio-fibulaires sont réduits à gauche. Au niveau du pied, je note une amélioration de la mobilité de toutes les articulations mais celles-ci restent tout de même moins mobiles par rapport au côté droit.

L'observation du rythme scapulo-huméral montre que les deux scapulas sont recrutées plus tardivement qu'initialement lors de l'élévation dans le plan des scapulas. Les muscles stabilisateurs des scapulas sont donc moins déficitaires par rapport au bilan initial [34,42].

### B. II. 4.6. Bilan musculaire

▪ **Sur le plan qualitatif**, les contractures décrites dans le bilan palpatoire sont moins importantes qu'initialement. Les bilans réalisés précédemment mettent en évidence une hypoextensibilité des gastrocnémiens à gauche qui n'était pas évaluable au cours du bilan

**Tableau XIII :** Tableau relatant les mesures périmétriques gauche et droite des cuisses et des jambes du patient comparativement au bilan initial

| Segment | | Côté Gauche | | Côté Droit | |
|---|---|---|---|---|---|
| | | 12/09 | 19/10 | 12/09 | 19/10 |
| Cuisse | 10cm au-dessus de la base de la rotule | 49cm | 50cm | 51cm | 53cm |
| | 20cm au-dessus de la base de la rotule | 63cm | 63cm | 63cm | 64cm |
| Jambe : 15cm sous la tubérosité tibiale antérieure | | 36cm | 37cm | 40cm | 41cm |

**Tableau XIV :** Tableau récapitulatif de la force musculaire du membre inférieur gauche comparée au côté droit et au bilan initial par analogie au testing musculaire de Lacote [41]

| Muscles | Nerf, racines nerveuses | Cotations | | |
|---|---|---|---|---|
| | | Côté Gauche | | Côté Droit |
| | | 12/09 | 19/10 | |
| **Hanche** | | | | |
| Ilio-psoas | Plexus lombaire (L1 à L4), nerf fémoral (L2 à L4) | 5 | 5 | 5 |
| Grand fessier | Nerf glutéal inférieur (L5 à S2) | 4 | 4 | 5 |
| Moyen fessier | Nerf glutéal supérieur (L4 à S1) | 4 | 4 | 5 |
| Adducteurs | Nerf fémoral et obturateur (L2 à L4), nerf sciatique (L4 à S1) | 4 | 4 | 5 |
| Rotateurs médiaux | Nerf glutéal supérieur (L4 à S1) | 4 | 4 | 5 |
| Rotateurs latéraux | Plexus sacral (S1-S2), nerf obturateur (L3-L4), nerf de l'obturateur interne et du jumeau supérieur (L5 à S2), nerf du jumeau inférieur et du carré fémoral (L4 à S1) | 4 | 4 | 5 |
| **Genou** | | | | |
| Quadriceps | Nerf fémoral (L2 à L4) | 4 | 5 | 5 |
| Ischio-jambiers | Nerf sciatique (L4 à S3) | 4 | 4 | 5 |
| **Pied** | | | | |
| Triceps sural | Nerf tibial (L5 à S2) | 3 | 3 | 5 |
| Tibial antérieur | Nerf fibulaire commun et nerf fibulaire profond (L4 à S1) | 2+ | 3+ | 5 |
| Tibial postérieur | Nerf tibial (L5-S1) | 2 | 3+ | 5 |
| Fibulaires | Nerf fibulaire superficiel et nerf fibulaire profond (L4 à S1) | 2 | 3 | 5 |
| LEO | Nerf fibulaire profond (L4 à S1) | 2 | 4 | 5 |
| LEH | Nerf fibulaire profond (L4 à S1) | 3 | 4 | 5 |
| LFO | Nerf tibial (L5 à S2) | 3 | 4 | 5 |
| LFH | Nerf tibial (L5 à S2) | 3 | 4 | 5 |

initial du fait de la limitation articulaire en flexion dorsale. Enfin, les mesures périmétriques de cuisses et de jambes montrent une prise de masse musculaire de 1 à 2cm selon les repères, au niveau du membre inférieur sain. Celle-ci est probablement due à sa surutilisation à la marche du fait de la décharge du côté opposé et au travail de renforcement musculaire bilatéral réalisé au cours des séances masso-kinésithérapiques. Du côté gauche, je note une augmentation périmétrique de 1cm pour la cuisse et la jambe. Comparativement au côté droit, l'amyotrophie reste importante : 3cm pour la cuisse et 4cm pour la jambe (tab. XIII).

▪ **Sur le plan quantitatif** (tab. XIV), à gauche, je relève une amélioration de la force musculaire du tibial antérieur, du tibial postérieur, des fibulaires, du long extenseur des orteils ainsi que du quadriceps. Le tibial antérieur passe de 2+ à 3+, le tibial postérieur de 2 à 3+, les fibulaires de 2 à 3, le long extenseur des orteils de 2 à 4 et le quadriceps de 4 à 5. Désormais évaluables au-delà de 3, le long extenseur de l'hallux et les longs fléchisseurs de l'hallux et des orteils sont cotés à 4. Le triceps sural ne peut toujours pas être testé au-delà de la cotation 3 puisqu'il s'agit de la fin de la phase d'appui partiel.

### B. II. 4.7. Bilan de la sensibilité objective

▪ Concernant la sensibilité superficielle, je note une amélioration du tact protopathique péri-cicatriciel. Je ne relève plus de troubles du tact déplacé. Au niveau du tact discriminatif, le patient ne différencie pas deux points espacés de 4,5cm sur son pied gauche. Lors du bilan initial, la mesure relevée était de 5,5cm, ce qui montre une amélioration. Je note également une amélioration du tact épicritique sur la partie latérale de la face plantaire. Le nombre de fautes passe de 4 à 2. L'hypoesthésie est donc moins importante sur le dermatome S1 [39,41].

▪ J'évalue la stabilité passive et active de la cheville gauche de Monsieur L. Pour tester la stabilité passive, le patient est couché. J'effectue des déstabilisations antérieures, postérieures, médiales et latérales au niveau du complexe talo-calcanéen en ajoutant une contre-prise à hauteur de la pince bimalléolaire. Je ne note pas d'instabilité dans les différents plans. Concernant la stabilité active :

- <u>En chaine ouverte</u> : le patient est assis en bord de table, le pied à -10° de flexion dorsale (amplitude active maximale permise du fait du blocage articulaire) et je lui demande de tenir dans cette position. Je réalise des déstabilisations dans les plans frontal et sagittal. La stabilité est satisfaisante, il arrive à maintenir la position mais reste très fatigable et a du mal à lutter contre la pesanteur. La stabilité latérale est cependant inférieure à la stabilité médiale.
- <u>En chaine fermée avec semi-charge</u> : le patient est debout en fente avant entre les barres parallèles, avec le pied gauche devant. Je lui demande de se pencher et de mettre du poids sur son pied gauche. Je réalise des déstabilisations dans les plans frontal et sagittal. La stabilité est satisfaisante.
- <u>En chaine fermée avec charge</u> : ce test est impossible en raison de la nécessité d'un appui total prolongé.

### B. II. 4.8. Profil psychologique

L'appréhension du patient face à la douleur a cessé, ce qui a favorisé la reprise d'appui progressive. Son irritabilité à l'égard du conducteur et de l'hôpital se ressent moins lors des séances. Monsieur L. était davantage motivé dans les dernières séances en raison de l'autorisation d'appui progressif et du sevrage des béquilles sur le plateau de rééducation.

### B. II. 4.9. Bilan fonctionnel

Il peut désormais préparer ses repas seul, puisque ses déplacements sont facilités par

l'utilisation d'une seule canne anglaise et l'appui partiel à gauche est désormais possible.

▪ **Sur le plan qualitatif**, Monsieur L. marche avec une canne anglaise placée à droite. A ce jour, la marche sans aide technique est réalisée uniquement sous surveillance. Cette marche est sécurisée. Le déroulement du pas est désormais physiologique. La flexion dorsale lors de l'attaque du pied est cependant diminuée à gauche. Le patient ne se penche plus sur le côté droit, ce qui témoigne d'une diminution de l'appréhension bien que l'esquive d'appui persiste. Je remarque aussi une absence de dissociation des ceintures.

▪ **Sur le plan quantitatif**, le périmètre et la durée ne sont plus limités.

Monsieur L. utilise désormais les escaliers avec rampes. L'équilibre bipodal est possible plus de 5 secondes [47], yeux ouverts et yeux fermés. L'équilibre unipodal du côté gauche n'a pas été testé puisqu'il nécessite un appui prolongé et l'autorisation d'appui est encore trop récente. Les pointes de pieds sont réalisées de manière bipodale et avec un appui antérieur. Les talons sont possibles mais le décollement du pied gauche reste faible. Enfin, sur le plan dynamique, l'équilibre lors de la marche avec ou sans canne anglaise est acquis.

#### B. II. 4.10. Bilan situationnel

Ce bilan est identique à celui du bilan initial.

## B. III. DISCUSSION PAR RAPPORT AU CAS CLINIQUE

### B. III. 1. Réflexion sur la prise en charge

#### B. III. 1.1. La relation patient-thérapeute : confiance et pédagogie

A mon sens, la relation de confiance mutuelle patient-thérapeute est essentielle pour bien conduire la rééducation. Elle n'est pas toujours simple à instaurer et s'installe dans le temps. Dans cette optique, il m'est paru adéquate d'expliquer, avec des mots simples, mes techniques et leurs objectifs ainsi que le rôle des exercices mis en place. Cela permet d'apporter de la cohérence à la rééducation, d'optimiser le respect des consignes et de favoriser l'observance thérapeutique. Cela donne aussi la possibilité au patient de se sentir pleinement impliqué dans sa rééducation, ce qui favorise l'autonomisation et l'auto-rééducation. Dès la deuxième semaine, Monsieur L. livrait ses satisfactions, mais surtout ses difficultés. Ceci m'a permis de personnaliser son programme en augmentant ou en diminuant sa difficulté ou en ajustant la durée et le nombre de répétitions. Enfin, l'établissement de cette relation et mon intégration au sein de l'équipe sans distinction de statut, m'a permis d'imposer la distance thérapeutique davantage nécessaire face à un patient de vingt-huit ans.

Grâce à ce mémoire, j'ai pris conscience de l'importance de la communication patient-thérapeute pour établir une relation de confiance durable : elle permet d'individualiser la prise en charge de façon à l'optimiser et rend le patient acteur de sa rééducation.

#### B. III. 1.2. Entretien de la motivation face à la persistance des déficits

Malgré une prise en charge complète et quotidienne sur 6 semaines, l'amélioration des déficits était lente, l'œdème et les limitations articulaires persistaient. La motivation de Monsieur L. fluctuait également à cause de la difficulté de consolidation de la fracture, qui n'autorisait que l'appui contact. De plus, l'organisation du centre de rééducation nécessitait la prise en charge en parallèle de plusieurs patients et donc leur autonomie. Il m'a fallu trouver différents moyens pour optimiser la motivation de Monsieur L. J'ai tout d'abord varié les exercices que je lui proposais, pour ne pas que la répétition renforce la lassitude. Je prenais soin de lui montrer et de lui expliquer les nouveaux exercices en début de séance, afin qu'il puisse les réaliser seul. Mes stimulations verbales ont également permis à Monsieur L. de

rester impliqué dans sa rééducation. Dix jours après son entrée, avec l'autorisation du médecin et puisque la mobilité articulaire le permettait, j'ai proposé une reprise progressive du pédalage sur vélo de rééducation ainsi que l'utilisation de la chaise à ischio-jambier et quadriceps. Monsieur L. a particulièrement apprécié cette progression et la mise en place d'objectifs de durée, de distance ou de charge lui a permis de retrouver une motivation appréciable lors des séances. Enfin, la reprise d'appui autorisée par le chirurgien à la fin de la troisième semaine, a permis d'entretenir cette motivation.

Ainsi, je me suis rendue compte qu'il est important de varier les exercices, de motiver le patient et de s'adapter à sa progression pour maintenir l'investissement dans la rééducation.

#### B. III. 1.3. Complémentarité entre la rééducation et l'auto-prise en charge

Devant la persistance de l'œdème et malgré mes nombreux rappels, je me suis rapidement aperçue de la non observance de Monsieur L. (pour le glaçage, la déclive etc.) en dehors des séances de kinésithérapie. Par la suite, j'ai donc consacré du temps à la fin des séances pour le glaçage tout en continuant à lui faire part de son importance pour réduire l'œdème. Néanmoins, le bénéfice obtenu n'a pas été maintenu en raison de cette non observance durant les week-ends et de son absentéisme. Quant au gain d'amplitude articulaire que nous avions réussi à obtenir, il n'était plus aussi important. De plus, alors qu'il était nécessaire de l'encourager à dérouler le pas et de le rassurer au début de la prise en charge, j'ai impérativement dû le freiner à son retour. La reprise d'appui autorisée, Monsieur L. a très vite souhaité avancer au dépend de l'obligation d'être progressif pour éviter toutes complications. Je l'ai mis en garde concernant les risques encourus et j'ai repris, avec lui, les exercices de remise en charge progressive. Par conséquent, je n'ai autorisé le sevrage des cannes anglaises qu'en rééducation pour sécuriser le montage.

Ces observations sont en faveur d'une nécessité d'auto-prise en charge en dehors des séances de kinésithérapie pour optimiser la rééducation.

### B. III. 2. Choix de la problématique

Suite à la persistance des déficits, une scintigraphie osseuse a été réalisée une semaine après la fin de mon stage, le 28/10/2016. Celle-ci a révélé une hyperfixation diffuse du genou, de la jambe, de la cheville et du pied gauche (Annexe X), en faveur d'un Syndrome Douloureux Régional Complexe de type I (SDRC I) évolutif au niveau de ces segments. Il est en lien avec les symptômes persistants du patient. Pour ce syndrome, une rééducation kinésithérapique précoce est recommandée [75,76]. Elle doit être douce, progressive et indolore [77,78]. Ces recommandations sont identiques à celles concernant la rééducation des fractures. Par conséquent, je les ai respectées au cours de ma prise en charge. Quant aux objectifs de rééducation, je ne relève aucune différence mise à part celle de devoir préserver la fonction et éviter l'exclusion du membre [78]. Il aurait été nécessaire de le prendre en compte dans la rééducation du patient, si j'avais eu connaissance du SDRC I au cours de mon stage. Je n'ai cependant pas relevé d'exclusion du membre inférieur gauche. Les techniques masso-kinésithérapiques proposées dans la littérature pour traiter le SDRC I sont nombreuses. Hormis les mobilisations articulaires prudentes [76–78], le massage doux [77] et le drainage manuel [77,79] que j'ai pu mettre en place, il semblerait que l'électrothérapie antalgique [79], les bains écossais [76,77,79], la vibration tendineuse de basse amplitude [76,79] ou encore l'imagerie motrice [78–80] et la thérapie miroir [76,78–80] soient bénéfiques. Cette dernière a particulièrement retenu mon attention. En effet, la mise en place d'un protocole de thérapie miroir dans la rééducation de Monsieur L. me semblait réalisable au sein du centre de

1) Douleur continue disproportionnée par rapport l'événement initial[a]
2) Au minimum un symptôme présent dans chacune des 4 catégories énumérées ci-dessous [5] ; ou un symptôme présent dans 3 des 4 catégories [11] (« critères de Budapest »)
– Somatosensorielle : hypersensibilité
– Vasomotrice : température asymétrique, changement de couleur de peau ou couleur de peau asymétrique
– Sudomotrice/œdème : sudation asymétrique, œdème
– Motrice/trophique : raideur articulaire, dystonie, tremblement, manque de force, changements de la pilosité ou des ongles
3) Au minimum un signe d'examen clinique dans deux de ces catégories
– Somatosensorielle : allodynie, hyperalgésie
– Vasomotrice : température asymétrique, changement de couleur de peau ou couleur de peau asymétrique
– Sudomotrice/œdème : sudation asymétrique, œdème
– Motrice/trophique : diminution de la mobilité articulaire, dystonie, *tremor*, faiblesse, changements trophiques de la pilosité ou des ongles
4) Aucun autre diagnostic ne rend mieux compte des signes et des symptômes (uniquement dans les critères de Budapest)

[a] Pratiquement : une douleur supérieure à 20 points (au questionnaire de la douleur Saint-Antoine de 100 points) ou supérieure à 3 (sur une EVA de 10 cm).

**Figure 34 :** Critères de Budapest pour le diagnostic du Syndrome Douloureux Régional Complexe [85]

rééducation et ses effets paraîtraient concorder avec les déficits observés.

Ce constat me conduit donc à formuler la problématique suivante : **Quelle est la place de la thérapie miroir dans le traitement masso-kinésithérapique du Syndrome Douloureux Régional Complexe de type I ?**

# C. 2ème Partie : Revue de littérature

## C. I. INTRODUCTION

Le Syndrome Douloureux Régional Complexe (SDRC), évoqué sous le nom de Complex Regional Pain Syndrom (CRPS) dans la littérature anglaise, est une pathologie touchant le système nerveux périphérique et central [81,82]. Il est défini par l'International Association for the Study of Pain (IASP) comme *« une douleur continue et disproportionnée en durée et en intensité, vis-à-vis du traumatisme ou de la lésion tissulaire (osseuse, ligamentaire, neurologique), non spécifique d'un dermatome, qui s'accompagne de troubles sensoriels, sudomoteurs, vasomoteurs et/ou trophiques »* [80 p.33,83 p.4].

Il en existe deux types. Le SDRC I, anciennement appelé « algoneurodystrophie » ne présenterait pas de lésion nerveuse périphérique ou centrale, tandis que le SDRC II, nommé également « causalgie », est la conséquence d'une lésion nerveuse apparente [77]. L'hypothèse d'une lésion minime périphérique des petites fibres nociceptives dans le SDRC I a été confirmée dans une étude, mais des recherches sur un plus grand nombre d'individus sont nécessaires [84]. Dans cette revue de littérature, en lien avec le cas clinique décrit précédemment, nous nous intéresserons au type I, qui est la forme la plus fréquente et la plus décrite de ce syndrome. Son incidence est en moyenne de 26,2 nouveaux cas par an pour 100.000 personnes avec une prédominance féminine (sex-ratio 4/3). L'âge moyen se situe entre 50 et 70 ans. Le SDRC est plus fréquemment retrouvé au niveau du membre supérieur (60%) qu'au niveau du membre inférieur (40%) [76,86,87]. La prise en charge de la douleur per et post-opératoire semble avoir permis de diminuer sa fréquence d'apparition ces dernières années [76].

Son diagnostic est avant tout clinique. Il peut être confirmé par une hyperfixation précoce à la scintigraphie puis par une déminéralisation osseuse, plus tardive, visible à la radiographie [77]. Les critères diagnostiques du SDRC de Budapest, proposés en 1999 [85] et validés en 2003 lors d'un consensus international à Budapest [88], sont actuellement pris en compte et remplacent ceux de l'IASP qui n'étaient pas suffisamment spécifiques [85,87–89]. Ils ont une sensibilité de 0,85 et une spécificité de 0,69 [88]. Ces critères sont détaillés sur la figure ci-contre (fig. 34) [75,85–89]. Trois phases sont classiquement décrites dans la littérature. La première est la phase « chaude » ou « inflammatoire ». Le membre atteint est douloureux, rouge, chaud et œdémateux. Sur le plan sensitif, une allodynie ainsi qu'une hyperesthésie aux pressions légères caractérisent cette phase. Enfin, il existe des troubles vasomoteurs tels que des sueurs et des troubles trophiques. Progressivement, la douleur et l'inflammation diminuent et une hypoesthésie apparait. Cette seconde phase est dite « froide », la raideur articulaire s'installe du fait d'une rétraction capsulaire. Le tissu cellulaire sous-cutané s'atrophie, la peau devient lisse, froide et prend une teinte cyanotique. Une dystonie, des tremblements et des myoclonies peuvent apparaître ainsi que des contractures et une amyotrophie musculaire. Enfin, lors de la dernière phase « atrophique », il n'y a plus de douleur mais les raideurs articulaires et les différentes séquelles sont les causes d'invalidités plus ou moins importantes [76,77,87]. Ce schéma évolutif est cependant inconstant. Dans

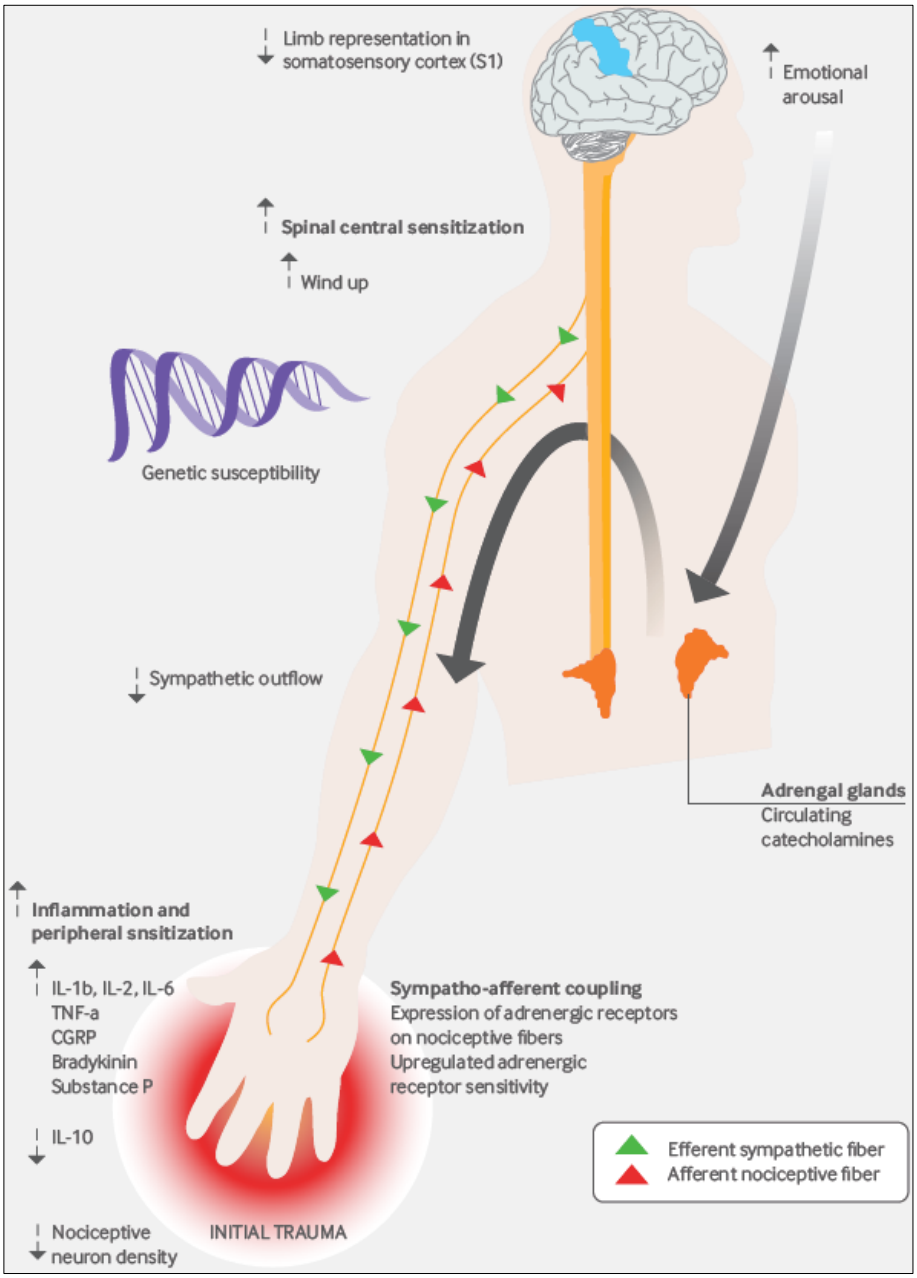


**Figure 35 :** Mécanismes physiopathologiques impliqués dans le développement des symptômes du SDRC I [86]

15% des cas, la phase « chaude » n'est pas présente. Le membre atteint est directement froid, cyanosé, peu douloureux et les troubles vasomoteurs sont discrets. En outre, il est parfois difficile de discerner les phases et leur longueur est extrêmement variable [76]. La durée d'évolution du SDRC est donc inconstante. Elle est de l'ordre de six mois à trois ans [76]. La douleur et les symptômes ont tendance à diffuser, progressivement, au-delà du site de la blessure, ce qui entraine une impotence fonctionnelle importante [77] ainsi que des répercussions professionnelles, sociales et familiales [80,87].

A l'heure actuelle, la physiopathologie du SDRC I reste encore mal comprise. Plusieurs hypothèses sont en faveurs d'une origine mutifactorielle regroupant des mécanismes neurologiques périphériques et centraux, associés à une cause inflammatoire auxquelles s'imbriquent des facteurs génétiques et psychologiques [77,81,86,87,90]. Le système nerveux sympathique n'est donc plus considéré comme le seul responsable de cette pathologie (fig. 35) [81,86]. Certains éléments sont nécessaires à la compréhension de cette revue. Concernant les mécanismes centraux, il existe une réorganisation corticale, à l'origine de symptômes sensitifs et moteurs supplémentaires [91–94]. Son degré est corrélé à l'intensité des douleurs et à l'hyperalgésie [80,81,91,92]. D'une part, les études d'imagerie fonctionnelle mettent en évidence un remaniement de la carte somatotopique. La taille de la zone de représentation corticale de la partie pathologique du membre est diminuée, et son déplacement anormal sur cette carte est à l'origine de sensations référées qui coïncident avec l'homonculus de Penfield [80,81,86,91–93]. D'autre part, il existe une modification du schéma corporel chez les patients atteints d'un SDRC I à l'origine, le plus souvent, d'une négligence du membre pathologique, de troubles de la sensibilité profonde [87] et de l'augmentation du temps de reconnaissance de la latéralité [82,87]. De plus, les troubles sensitifs périphériques de la maladie perturbent les afférences sensitives et provoquent un défaut de feedback proprioceptif. Cette discordance sensori-motrice est à l'origine de l'altération de la programmation motrice [80,96,97] et d'une réorganisation corticale motrice [81,86,87,92,96]. Maihöfner constate que ces changements corticaux sont réversibles lors de la guérison [91]. L'ensemble des mécanismes physiopathologiques sont détaillés en annexe (Annexe XI).

Le caractère chronique de ce syndrome et les incertitudes concernant sa physiopathologie rendent difficile sa prise en charge thérapeutique. En effet, aucun traitement médicamenteux n'est à ce jour validé et les contradictions dans la littérature sont nombreuses [75,98]. La rééducation apparait primordiale et les différentes hypothèses physiopathologiques sont à l'origine de nouvelles techniques au fur et à mesure des découvertes. La thérapie miroir, d'abord utilisée pour traiter les douleurs du membre fantôme chez les patients amputés et hémiplégiques, semble être efficace dans la rééducation du SDRC I [99]. Cette revue de littérature a donc pour objectif de faire le point sur les différentes techniques utilisées en masso-kinésithérapie pour ce syndrome et de connaître la place de la thérapie miroir parmi elles. A la suite d'une introduction justifiant l'importance de la prise en charge masso-kinésithérapique dans le SDRC I, nous évoquerons deux types de rééducation : une dite « usuelle », utilisée pour de nombreuses pathologies traumatiques et une seconde, plus innovante, la thérapie miroir. Enfin, nous tenterons d'apporter une réponse à la problématique énnoncée, en lien avec le cas clinique.

## C. II. METHODE

Pour rédiger cette revue de littérature, j'ai utilisé, dans un premier temps, plusieurs bases de données scientifiques telles que Pedro, Google Scholar, PubMed et Cochrane. J'ai

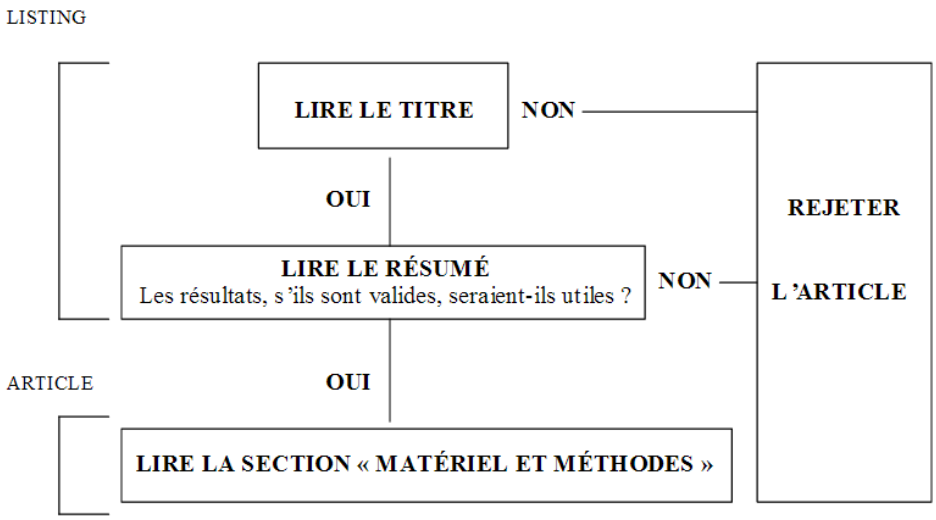


**Figure 36 :** Les premières étapes de la sélection d'un article médical (d'après le guide d'analyse de la littérature et gradation des recommandations de la HAS) [95]

**Tableau XV :** Traitements médicamenteux et interventionnels du SDRC I

| Traitements médicaux | Effet(s) |
|---|---|
| ▪ ***Médicamenteux*** | |
| **Antalgiques de paliers 1 et 2 / Opioïdes / Antidépresseurs / Anticonvulsifs** | Diminution de la douleur nociceptive et neuropathique au cours de la première phase [75–77,86,98,100] |
| **Biphosphonates** | Diminution de la douleur au cours des 8 premières semaines [76,86,100–102] |
| **Corticoïdes** (cure courte) | Lutte contre l'inflammation de la première phase [76] |
| **Antioxydants (Vitamine C)** | Lutte contre l'hypoxie et prévention [76,86,98,100,102] |
| **Kétamine / Lidocaïne** | Anesthésie [76,77,86,98,100,101] |
| ▪ ***Interventionnels*** | |
| **Anesthésie locorégionale (Bloc somatique / Bloc sympathique / Bloc sympathectomie)** | Blocage de la conduction nerveuse somatique et sympathique responsable de la douleur [76,77,86,98,100,101] |
| **Stimulation de la moelle épinière par implantation d'électrodes** | Diminution de la douleur [75,77,86,98,100] |

également consulté certains moteurs de recherche de revues comme EM-Consulte ou encore ScienceDirect et je me suis appuyée sur des revues professionnelles telle que Kinésithérapie Scientifique. Les mots clés que j'ai employés sont les suivants : « Syndrome Douloureux Régional Complexe, rééducation, traitement, thérapie miroir, mouvement imaginé, programme d'imagerie motrice » en français et leur correspondance en anglais : « Complex Regional Pain Syndrome, rehabilitation, treatment, mirror therapy/mirror visual feedback therapy, imaged movement, graded motor imagery ». Au cours de mes recherches, j'ai ajusté ces différents mots clés et je les ai associés à l'aide des opérateurs Booléens (AND, OR et NOT) pour cibler les articles les plus spécifiques à mon sujet.

J'ai ainsi pu trouver une soixantaine d'articles bruts sur le SDRC et sa rééducation, notamment la thérapie miroir, mais certains n'étaient pas spécifiques au syndrome. J'ai choisi d'exclure les études traitant du feedback visuel dans les autres pathologies (AVC, amputés) ou celles traitant la prise en charge du SDRC II, ainsi que les publications antérieures à 2000 que j'ai jugées trop anciennes. Mes critères d'inclusion portaient sur la rééducation masso-kinésithérapique et l'utilisation de la thérapie miroir ou de l'imagerie motrice, dans le SDRC I du membre inférieur et supérieur chez l'homme. En éliminant les articles qui ne correspondaient pas à mon sujet et en évitant autant que possible ceux présentant des biais méthodologiques, j'obtenais 43 articles (dont 34 en anglais) (Annexes XII, XIII). Néanmoins, quelques publications de faible validité ont été choisies pour l'intérêt de leurs résultats (fig. 36). Certains documents sont restés inaccessibles car payants. Cinq des articles piliers de cette revue de littérature ont été analysés (Annexes XIV-XVIII).

## C. III. RESULTATS

### C. III. 1. Introduction

A ce jour, il n'existe pas de recommandations sur la prise en charge des patients atteints du SDRC I [76,98]. Néanmoins, elle est pluridisciplinaire du fait de l'origine multifactorielle du syndrome [75,77,86,100]. Les stratégies thérapeutiques reposent sur le contrôle des symptômes et sont basées sur les mécanismes physiopathologiques. Les données de la littérature sont en faveur d'une prise en charge précoce et adaptée aux symptômes du patient ainsi qu'aux différentes phases de la maladie. Les objectifs sont de réduire la douleur, de préserver ou d'améliorer la fonction du membre atteint et enfin, de raccourcir la durée d'évolution de la maladie [75–77,79,98,100]. Peu d'essais contrôlés ont été réalisés sur l'efficacité des traitements médicamenteux et interventionnels. De plus, il n'existe pas de consensus dans la littérature [76,98,101,102]. Les traitements les plus utilisés sont mentionnés dans le tableau ci-contre (tab. XV). Ainsi, la prise en charge du SDRC I est principalement axée sur la rééducation masso-kinésithérapique [76]. Entreprise précocement dès l'apparition des premiers symptômes et des signes cliniques [75,79,100], elle doit être douce et infra-douloureuse pour ne pas potentialiser l'intensité des symptômes [75].

### C. III. 2. Les techniques rééducatives dites « usuelles »

#### C. III. 2.1. Présentation

Plusieurs techniques sont proposées dans la littérature pour rééduquer le SDRC I. Certaines reposent sur le contrôle des symptômes. C'est le cas de la masso-kinésithérapie « classique » comprenant le massage, les mobilisations, les postures, les étirements et la physiothérapie avec notamment la balnéothérapie, la thermothérapie et l'utilisation de bains écossais. Elle permettrait de lutter contre la raideur articulaire, les troubles trophiques et la

**Tableau XVI :** Niveaux de preuves utilisés pour les conclusions de l'étude de Perez et al. [100]

| Level of evidence for studies on intervention: | |
|---|---|
| A1 | systematic reviews that comprise at least several A2 quality trials whose results are consistent |
| A2 | high-quality randomized comparative clinical trials (randomized, double-blind controlled trials) of sufficient size and consistency |
| B | randomized clinical trials of moderate quality or insufficient size, or other comparative trials (non-randomized, comparative cohort study, patient control study) |
| C | non-comparative trials |
| D | opinions of experts, such as project group members |

| Level of evidence for conclusions: | |
|---|---|
| 1 | at least one systematic review (A1) or two independent grade A2 studies |
| 2 | at least two independent grade B studies |
| 3 | at least one grade A2, B or C study |
| 4 | opinions of experts, such as project group members |

Au moins 2 études de grade B correspondant à des essais cliniques randomisés de qualité modérée ou de taille insuffisante ou à d'autres essais comparatifs (non randomisés, études de cohorte, études contrôles de patients)

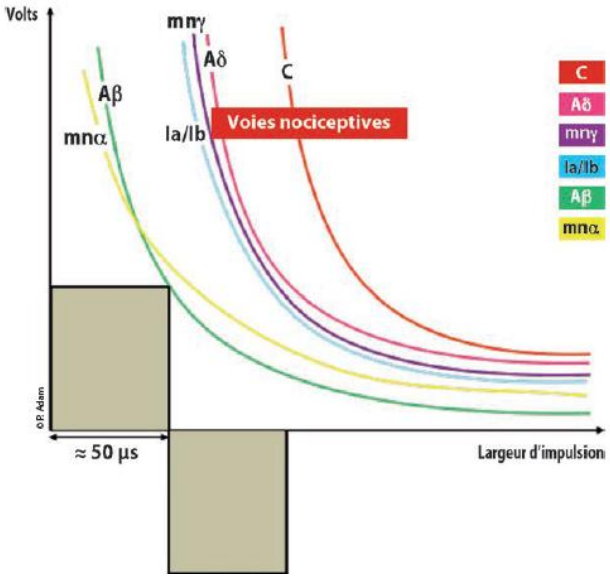


**Figure 37 :** Courbe d'excitabilité des fibres nerveuses [103]

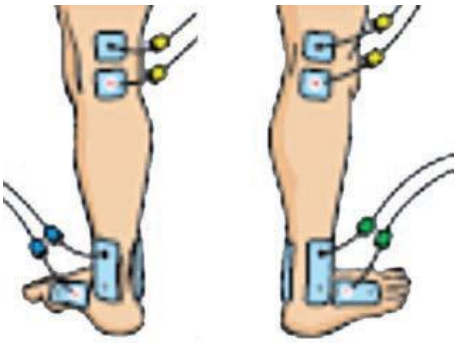

**Figure 38 :** Positionnement des électrodes pour un SDRC I du membre inférieur [103]

douleur. D'autre part, l'électrothérapie antalgique et particulièrement l'utilisation du TENS (Transcutaneous Electrical Nerve Stimulation) participerait aussi à réduire la douleur. Le drainage manuel lymphatique (DLM) est également une technique utilisée dans la rééducation des patients atteints du SDRC I qui favoriserait la circulation du membre pathologique [76,79]. Les neurosciences et la compréhension des mécanismes physiopathologiques centraux ont permis de développer de nouvelles techniques s'intéressant désormais à l'étiologie de la maladie et non plus aux symptômes. Mis à part la thérapie miroir et l'imagerie motrice dont le rôle est de leurrer le cerveau pour réorganiser le cortex cérébral et diminuer la douleur, la vibration de basse amplitude appliquée sur les tendons est de plus en plus utilisée pour rééduquer la proprioception [76,79,80,92,98].

### C. III. 2.2. Efficacité et intérêts

▪ **La masso-kinésithérapie « classique »** : son rôle est contrasté dans la littérature. Selon un groupe de travail pluridisciplinaire traitant les études des années 1980 à 2005, Perez et al. accordent une amélioration fonctionnelle chez les patients atteints d'un SDRC I au membre supérieur, avec un niveau de preuve 2 (tab. XVI). Les résultats montrent une réduction plus rapide de la douleur, de la température cutanée, du déficit de mobilité et de l'œdème [100]. Ce bénéfice est également constaté par Cossins et al. dans leur revue de littérature reprenant les publications de 2000 à 2012 [102]. Cependant, cet effet est plus nuancé pour Oerlemans et al. Dans leur étude prospective randomisée, réalisée chez 135 patients atteints d'un SDRC I du membre supérieur, les auteurs concluent que la masso-kinésithérapie « classique » associée à un traitement médicamenteux réduit la douleur à court terme (3 mois) mais n'a pas d'effet à long terme (12 mois) par rapport au groupe contrôle. Le groupe contrôle reçoit une prise en charge sociale et des conseils concernant les activités douloureuses (Annexes XIV, XV) [101,104,105]. De plus, Le Lardic précise qu'aucune étude ne prouve l'efficacité du massage et des bains écossais et que la mobilisation passive n'a pas d'indication dans le SDRC I. La mobilisation active est à privilégier [79].

▪ **L'électrothérapie antalgique ou TENS** : très peu de recherches sur l'efficacité du TENS pour le SDRC I ont été réalisées. Une étude rétrospective auprès de 27 patients atteints d'un SDRC I depuis environ 28 mois, montre l'intérêt de cette technique. Après 10 mois, les douleurs ont diminué chez 77,8% des patients [98]. Bilgili et al. constatent également, dans une étude prospective récente sur 30 patients, que l'ajout de la neurostimulation cutanée à un programme de masso-kinésithérapie « classique » est bénéfique dans la prise en charge du syndrome. Cependant, les preuves de l'efficacité du TENS seul ne sont pas suffisantes [106]. Perez et Daly estiment que la qualité méthodologique des articles dans la littérature est limitée [100,107]. Adam propose cependant un protocole visant à réduire la douleur des patients atteints d'un SDRC I. La durée d'impulsion doit être très courte, de l'ordre de 30 à 70µs pour éviter la stimulation des fibres douloureuses Aδ et C (fig. 37). Il recommande une fréquence élevée de 80 à 120Hz qui sera modulée en fonction du ressenti du patient. Enfin, l'intensité est infra-douloureuse. Une sensation de fourmillements est recherchée. Le courant doit être constant. L'auteur préconise de placer quatre grandes électrodes au niveau de la région douloureuse pour une stimulation loco dolenti et deux électrodes en amont de celles-ci (creux poplité ou creux axillaire etc.) pour une stimulation tronculaire. Il précise qu'en cas d'allodynie, seules les électrodes tronculaires sont utilisées (fig. 38). La stimulation des fibres Aα et Aβ de la sensibilité tactile inhibe la transmission nociceptive par les fibres nerveuses Aδ et C. Cette compétitivité permet ainsi de diminuer les douleurs localisées et

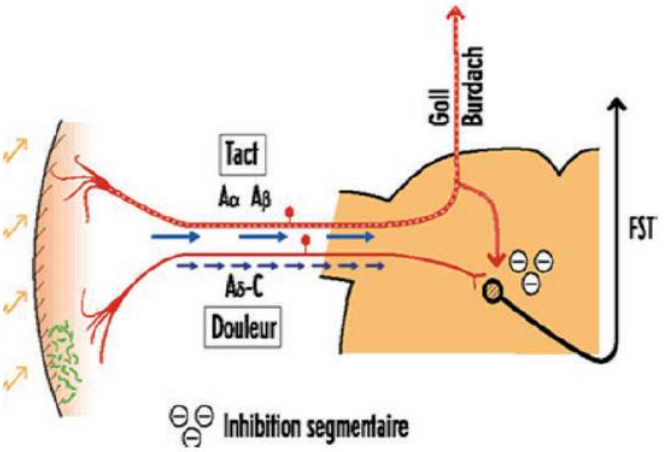


**Figure 39 :** Inhibition segmentaire au niveau de la corne postérieure de la moelle épinière [103]

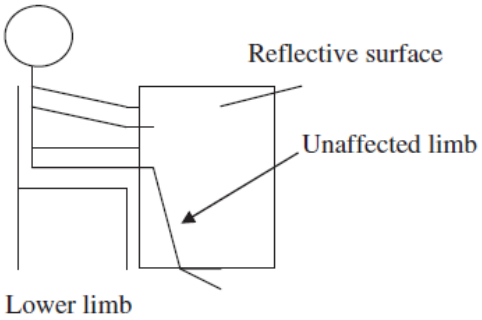


**Figure 40 :** Positionnement du miroir dans la rééducation d'un SDRC I du membre inférieur [96]

neuropathiques, plus diffuses, dans le SDRC I (fig. 39). Enfin, Adam relève une augmentation de la vascularisation distale par inhibition du système sympathique [103].

▪ **Le drainage lymphatique manuel (DLM)** : les études de Duman et Uher montrent que le DLM n'offre aucun bénéfice supplémentaire sur la réduction de la douleur et de l'œdème des SDRC I de moins de 6 mois, par rapport à l'association d'un traitement médicamenteux (anti-inflammatoires non stéroïdiens), de physiothérapie, d'exercices à visée articulaire, musculaire et respiratoire (Annexe XVI) [102,104,108] suivis d'auto-exercices à faire à la maison en fin de rééducation (type non détaillé) [101,102,104].

▪ **La vibration** : cette technique consiste à stimuler les mécano-récepteurs des tendons musculaires grâce à une intensité comprise entre 1 et 100Hz [79]. Celle-ci provoque l'illusion du mouvement dans le sens de l'étirement [98]. Or la discordance entre les informations afférentes sensorielles et efférentes motrices est à l'origine d'une désorganisation de la programmation motrice au niveau du cortex cérébral qui pourrait donc être évitée par la vibration. Gay relève, après stimulation, une amélioration significative de la douleur et de la mobilité du membre chez les patients atteints du SDRC I. Toutefois, des études de qualité supérieure sont nécessaires pour recommander cette technique en pratique [109].

### C. III. 3. La thérapie miroir

#### C. III. 3.1. Définition

La thérapie miroir est une technique rééducative qui consiste à reproduire lentement un mouvement avec le membre sain en fixant un miroir placé entre celui-ci et le membre pathologique (fig. 40). Dans la mesure du possible, le patient accompagne symétriquement le mouvement reflété dans le miroir avec son membre atteint. Le but de cet exercice est de stimuler les aires corticales motrices du membre douloureux afin que le patient retrouve des sensations normales au niveau de ce membre [79,80].

#### C. III. 3.2. Efficacité et intérêt : état des lieux des protocoles de la littérature

Ces dernières années, plusieurs études aux protocoles différents ont permis d'illustrer le bénéfice de la thérapie miroir dans le SDRC I [102,110,111] mais aucun consensus n'a été définit quant aux modalités de sa réalisation. Une des études, particulièrement récurrente dans la littérature, traite son efficacité sur 8 patients présentant un SDRC I du membre inférieur dont l'ancienneté diffère (3 semaines à 3 mois). Les patients visualisent tout d'abord leurs deux membres inférieurs au repos puis en mouvements de flexion et d'extension de cheville. Ensuite, ils fixent un plan non réfléchissant derrière lequel est caché leur membre pathologique, tout en réalisant les mouvements symétriquement avec leurs deux membres inférieurs. Enfin, la surface non réflective est remplacée par un miroir. Chacun des exercices dure 5 minutes. Aucune diminution significative de la douleur n'est constatée par les patients lors des deux premières phases. A l'inverse, cette étude montre une importante diminution de la douleur suite à la thérapie miroir chez les patients ayant un SDRC I depuis moins de 8 semaines. McCabe relève également la disparition de la différence de température entre leurs deux membres et la récupération de la fonction. Chez les patients présentant un SDRC I depuis 5 mois à un an, la température du membre atteint n'a diminué que chez un seul des deux cas. Enfin, pour les patients présentant un SDRC I depuis plus de 2 ans, aucune amélioration n'est constatée (Annexe XVII) [92,112]. D'autre part, Tichelaar et al. rapportent l'échec d'un traitement associant la thérapie miroir à une thérapie cognitivo-comportementale chez un patient atteint d'un SDRC I depuis 9 ans [92,113]. Enfin, dans deux revues de

littérature différentes, Thieme et Ezendam concluent que la thérapie miroir est efficace pour réduire la douleur et pour améliorer la mobilité du membre des patients atteints d'un SDRC I récent [110,114]. Daly précise que cette conclusion est de faible qualité [107].

### C. III. 3.3. Modalités d'application

Lorsque le patient regarde le reflet de son membre sain en mouvement dans le miroir, il a l'illusion qu'il s'agit de son membre pathologique même si celui-ci est statique [80,96]. Néanmoins, le mouvement bilatéral et synchronisé des membres favorise cette illusion. En revanche, l'asymétrie inverse l'effet recherché [96]. Le patient doit être confortablement installé, dans une pièce calme, propice à la concentration. Le miroir doit être suffisamment grand pour que le sujet voie l'intégralité de son membre sain. Le membre atteint ne doit pas être visible. Les bijoux sont préalablement retirés. Si le mouvement bilatéral est possible et s'il est demandé, le kinésithérapeute doit s'assurer que le membre atteint se déplace. Dans le cas contraire, ce phénomène appelé extinction motrice contre-indique la thérapie miroir. Si la raideur limite le mouvement ou si la mobilisation provoque des douleurs, le patient imaginera simplement le mouvement grâce à l'image réfléchie de son membre sain réalisant l'exercice. McCabe préconise 5min de thérapie miroir, répétée 5 à 6 fois par jour, pour optimiser la concentration du patient [96,115].

### C. III. 3.4. Mécanismes et effets de la thérapie miroir sur le SDRC I

Ramachandran signale la présence d'un système de neurones miroirs qui s'active lors de l'exécution d'un mouvement, mais aussi lors de son observation sur un tiers [99,115–117]. Une observation répétée accroit l'activité de ce système, active les circuits de l'exécution motrice et permet la mémorisation de ces schémas moteurs [117], ce qui justifie l'utilisation de la thérapie miroir dans le SDRC I : elle permet de restaurer la concordance des informations sensori-motrices [92,116]. Ce feed-back qui permet de leurrer le cerveau est possible puisque les informations visuelles sont prioritaires sur les autres informations sensitives [115]. La thérapie miroir permettrait également de normaliser la représentation corticale du membre atteint et de le réintégrer dans le schéma corporel [76,98,115]. Ces deux hypothèses conduiraient à réduire la douleur et la négligence des patients atteints du SDRC I [76,96,98,115]. Pour d'autres auteurs, la douleur serait réduite grâce à un effet de distraction de l'attention [115]. La thérapie miroir diminue aussi la kinésiophobie puisqu'elle permet d'interrompre l'association inconsciente entre le mouvement et la douleur [82,96,115]. Dans une étude par IRM fonctionnelle, Flor montre l'activation des aires motrices et sensitives primaires M1 et S1 dédiées à la main pathologique, en plus de celles de la main en mouvement, lorsque le patient fixe le miroir [82,96,99,110,115,118]. Cette plasticité cérébrale permet ainsi de lutter contre le syndrome de non-utilisation du membre [115].

### C. III. 3.5. La thérapie miroir dans un programme d'imagerie motrice

La thérapie miroir offre donc de bons résultats chez les patients atteints d'un SDRC I aigu mais elle n'est plus efficace lorsque la maladie devient chronique [82,92,112]. L'importance des changements trophiques et des mécanismes nociceptifs rend irréversibles les réorganisations corticales [82,97]. En 2004, Moseley réalise une étude en cross-over, chez 13 patients atteints d'un SDRC I du membre supérieur depuis plus de 6 mois, dans le but d'évaluer l'efficacité d'un programme d'imagerie motrice (PIM). Après randomisation, le groupe PIM participe à un programme de 6 semaines suivant 3 étapes de 2 semaines chacune : reconnaissance de la latéralité, mouvements imaginés et enfin, la thérapie miroir. Le groupe contrôle reçoit 2 à 3 séances de kinésithérapie par semaine (mobilisations actives et passives,

désensibilisation et hydrothérapie). Après 6 semaines de programme, le groupe PIM montre une diminution de la douleur, de l'œdème et du temps de reconnaissance de la latéralité de la main, qui se maintient durant les 6 semaines de surveillance après l'arrêt du traitement. Aucune amélioration n'a été relevée dans le groupe contrôle. Après croisement, les mêmes bénéfices que le groupe PIM sont observés [82]. En 2006, l'auteur confirme ces résultats dans un essai contrôlé réalisé chez 51 patients présentant des douleurs chroniques dont 37 atteintes d'un SDRC I. Il compare l'effet d'un PIM similaire au précédent par rapport à un traitement kinésithérapique. Le suivi est toutefois réalisé durant 6 mois. Les résultats montrent une diminution significative de la douleur et du handicap pour le groupe expérimental mais pas pour le groupe contrôle. De plus, ces résultats ont été maintenus à 6 mois (Annexe XVIII) [119]. Dans une revue de littérature, Daly et al. affirment également, avec un bon niveau de preuve 2 (au moins un essai contrôlé randomisé correctement conçu), que le PIM est plus efficace que la kinésithérapie « classique » chez les patients atteints du SDRC I chronique [107]. Ces améliorations n'ont cependant pas été confirmées par une étude réalisée en Grande-Bretagne dans deux centres de rééducation [115]. Dans un souci de reproductibilité, chacune des étapes doit être réalisée à raison de 10 minutes par heure [80,115].

D'autre part, dans une étude réalisée chez 38 patients, Moseley montre qu'il est indispensable de respecter l'ordre des phases pour activer successivement les zones cérébrales concernées [120]. La première phase (reconnaissance rapide de la latéralité d'un membre sur plusieurs photographies) [79,80,82,115,119,120] permet d'activer le cortex pré-moteur qui n'est pas actif lorsque la thérapie miroir est réalisée seule. Dans le SDRC I chronique, l'efficacité du PIM dépend donc de cette étape [82,119,120] et le temps nécessaire pour reconnaître la latéralité du membre atteint est augmenté en raison de la perturbation sensitive liée au syndrome [80]. La seconde phase (réalisation mentale et lente, depuis la position neutre, d'un mouvement donné par une photographie et retour à la position neutre [80,82,120]), active le cortex moteur primaire en plus du cortex pré-moteur [119]. Les deux membres sont statiques durant ces deux étapes. Enfin, la thérapie miroir sollicite d'avantage les cortex pré-moteur et moteur en plus de restituer la concordance sensitivomotrice [80]. Maarrawi et al. montre que la stimulation du cortex moteur libère, au niveau cérébral, des opioïdes endogènes impliqués dans le traitement de la douleur aigüe et chronique [121].

## C. IV. DISCUSSION

### C. IV. 1. Synthèse de la revue de littérature

Les résultats précédents nous orientent vers une efficacité supérieure de la thérapie miroir par rapport aux autres techniques qui, d'une part sont controversées et d'autre part, sont référencées dans des études de faible niveau de preuve. Cependant, cette conclusion peut être biaisée par les différences au niveau des conditions de réalisation des études inter-traitement : caractéristiques de la population étudiée (critères diagnostiques, critères d'inclusion et d'exclusion des patients, durée d'évolution de la maladie et gravité des symptômes, localisation de l'atteinte), durée de suivi des patients, analyse des résultats (critères évalués, échelles utilisées). Pour la thérapie miroir, les résultats peuvent varier puisqu'en l'absence de recommandations (choix des tâches, consignes données, fréquence et durée des exercices), les protocoles diffèrent. Dans l'idéal, il faudrait réaliser de nouvelles études en harmonisant les méthodes pour rendre les résultats plus significatifs. Enfin, dans la plupart des études, les patients suivent un traitement médicamenteux tout au long de la rééducation, ce qui peut aussi compromettre les résultats. Il est donc difficile d'établir l'effet

propre des techniques.

La thérapie miroir présente toutefois des contre-indications : l'extinction motrice, la majoration des symptômes, l'incapacité du patient à croire à l'illusion, la malvoyance, la dyslexie, certaines pathologies neurologiques (maladie de Parkinson), les troubles psychopathologiques et les douleurs trop importantes. L'inconfort, la modification de la perception du poids ou de la température du corps et les troubles de la sensibilité superficielle et profonde sont des effets secondaires qui doivent orienter son arrêt [80,96,115,120].

L'utilisation de la thérapie miroir se limite à la phase aiguë du SDRC I et peut être inclue dans un PIM lorsque le syndrome devient chronique pour prolonger son effet antalgique, diminuer les troubles trophiques et améliorer la fonction du membre. Cette notion de chronicité reste à éclaircir : 6 mois pour Moseley [82,119,120] et 2 ans pour McCabe [112] et cette distinction n'est pas aussi évidente en pratique. Initialement mis en décharge du fait du traumatisme d'origine, le membre ne devient douloureux qu'après plusieurs semaines, ce qui retarde le diagnostic d'un SDRC I. De plus, la longueur des phases et le tableau clinique de ce syndrome sont inconstants.

Enfin, les études réalisées jusqu'à présent ont montré l'intérêt d'une technique par rapport à une autre. Ne serait-il pas judicieux d'établir le potentiel de la thérapie miroir et du PIM associés à d'autres moyens ? La rééducation du SDRC I ne doit pas se limiter aux pratiques de visualisation mentale, d'autant plus que des différences de résultats ont été observées entre les données de recherche et l'application des protocoles au quotidien [115]. Cette affection est dynamique et nécessite une prise en charge adaptée aux symptômes. Un suivi pluridisciplinaire et notamment psychologique pourrait également s'avérer bénéfique.

### C. IV. 2. Confrontation des résultats au niveau du cas clinique

Monsieur L. ne présentait qu'une partie des symptômes caractéristiques du SDRC I, à savoir, une douleur mécanique, un important œdème, une rougeur, une raideur articulaire, une faiblesse musculaire ainsi qu'une limitation fonctionnelle. Cependant, la douleur n'était pas continue et son intensité pouvait corréler avec son traumatisme, il ne montrait pas de différence de température cutanée, d'hypersudation, d'hyperesthésie, ni d'allodynie. Il n'y avait donc pas de raison d'envisager une rééducation en faveur d'un SDRC I. Toutefois, la kinésithérapie « classique » n'a pas été aussi efficace que nous l'espérions. Les résultats de la scintigraphie révélant finalement un SDRC I évolutif et le tableau clinique étant en faveur d'une phase aigüe, la thérapie miroir aurait eu sa place dans la rééducation du patient pour ses effets antalgique, trophique et pour l'amélioration de la fonction. Le patient ne présentait pas de contre-indication à sa pratique. Néanmoins, on ne peut préjuger de l'extinction motrice, de la majoration des symptômes et de l'incapacité du patient à croire à l'illusion tant que nous n'avons pas commencé le protocole.

La thérapie miroir est une technique intensive, qui doit être répétée. La rééducation doit être complétée par des séances au domicile en autonomie. L'implication du patient est donc primordiale à sa réussite. Un manque d'observance diminue voire supprime les effets bénéfiques du traitement [80]. Sa mise en place nécessite donc une éducation préalable en expliquant le fonctionnement et les effets de la technique pour que le patient adhère au traitement. L'accompagnement doit aussi être rigoureux tout au long de la rééducation.

Pour conclure, la thérapie miroir peut aider au maintien de la programmation des schémas moteurs, diminuer la douleur et améliorer la fonction du membre chez un patient

atteint d'un SDRC I aigu, elle aurait donc pu être bénéfique dans le cas de Monsieur L. Cette technique à l'avantage d'être peu onéreuse et facile à mettre en place. Elle responsabilise le patient et le rend acteur de sa rééducation, ce qui est un principe important dans toute prise en charge rééducative. Toutefois, il est difficile d'émettre des certitudes quant à l'efficacité de cette technique qui repose sur des hypothèses, tout comme la physiopathologie du syndrome. Des études supplémentaires pourraient favoriser son utilisation. Enfin, dans la pratique, le suivi du patient ne pouvant se faire quotidiennement, le manque d'observance constitue la principale limite. Des recherches comparatives sur la fréquence et la durée optimale des exercices faciliteraient la prise en charge des patients par les masseurs-kinésithérapeutes [80].

## D. Conclusion

Ce travail écrit porte sur la prise en charge masso-kinésithérapique d'un jeune patient victime d'un accident de la voie publique, à l'origine d'une fracture ouverte tibio-fibulaire gauche traitée par ostéosynthèse. Malgré une rééducation complète et quotidienne, les symptômes, notamment l'œdème, les déficits articulaires et musculaires ont persisté, limitant l'aspect fonctionnel et situationnel du patient. Monsieur L. n'a pas pu reprendre son travail. Le retard de consolidation de l'os a également ralenti la rééducation. Le diagnostic d'un Syndrome Douloureux Régional Complexe I, émis une semaine après la fin de mon stage, m'a fait réfléchir aux stratégies qui auraient pu être mises en œuvre les semaines suivantes ou auparavant, si nous avions eu connaissance, plus tôt, de cette complication. La thérapie miroir était récurrente dans plusieurs articles. Je me suis alors tournée vers cette technique à laquelle je n'avais pas encore été confrontée dans la pratique. Mon objectif était de connaître son efficacité et d'évaluer sa place parmi les autres moyens à disposition du masseur-kinésithérapeute dans la rééducation du SDRC I.

Lorsque j'ai choisi mon sujet de rédaction du mémoire, l'absence de recommandations de bonnes pratiques et le manque de consensus concernant la prise en charge masso-kinésithérapique de cette pathologie m'a surpris. Je me suis rendue compte de la nécessité de s'informer en permanence pour optimiser une rééducation.

Le SDRC I reste mal connu. Pourtant la rééducation est impérative puisqu'aucun traitement médicamenteux ou chirurgical n'a été validé jusqu'à présent. La kinésithérapie « usuelle » fait l'objet de nombreuses controverses et l'efficacité de la thérapie miroir a été montrée dans des essais de niveau de preuve supérieur. Elle semble ainsi prometteuse pour lutter contre la douleur, les troubles trophiques et pour améliorer la fonction des patients atteints d'un SDRC I aigu. Elle peut également être intégrée dans un PIM lorsque le syndrome devient chronique.

Dans le cas de monsieur L., ces effets étaient particulièrement recherchés et l'utilisation de cette technique m'aurait semblé adéquate en vue du diagnostic posé.

Il est cependant impossible d'émettre des certitudes quand la plupart des affirmations sur le mécanisme et les effets de la thérapie miroir restent encore au rang d'hypothèses. Il serait souhaitable que de futures recherches s'attachent davantage à la physiopathologie du SDRC I afin de clarifier cette technique. Ainsi, la rééducation de ce syndrome ne peut se limiter à l'utilisation du feedback visuel. Associée à d'autres moyens, elle semble être, en théorie, un complément intéressant pour diversifier les séances et pour réduire les symptômes, ce qui est capital pour limiter les répercussions professionnelles, sociales et familiales de la maladie.

# REFERENCES BIBLIOGRAPHIQUES


[1] Thérapie miroir [en ligne].
c 2017. [Consulté le : 25/03/2017]. Disponible sur :
www.therapiemiroir.com

[2] Quesnot A, Chanussot J, Danowski R.
Fractures du tibia, Fractures bimalléolaires.
In : Rééducation de l'appareil locomoteur. Tome 1.
Issy-les-Moulineaux : Elsevier ; 2010. p 349‑82.

[3] Barsotti J, Cancel J, Robert C.
Fractures de jambe.
In : Guide pratique de traumatologie.
Issy-les-Moulineaux : Elsevier-Masson ; 2010. p 245‑52.

[4] Assal M.
EMC (Elsevier Masson SAS, Paris),
Appareil locomoteur,
Fractures du pilon tibial
14-087-A-10, 2012.

[5] Dubrana F, Genestet M, Moineau G, Gérard R, Le Nen D, Lefèvre C.
EMC (Elsevier Masson SAS, Paris),
Appareil locomoteur,
Fractures ouvertes de jambe
14-086-A-20, 2007.

[6] Dujardin F.
Fractures totales du pilon tibial.
In: Huten D.
Conférences d'enseignement 2013.
Issy-les-Moulineaux : Elsevier Masson ; 2013. p 79‑90.

[7] Plaweski S, Huboud-Peron A, Faure C, Merloz P.
EMC (Elsevier Masson SAS, Paris),
Appareil locomoteur,
Fractures du pilon tibial
14-087-A-10, 1999.

[8] McRae R, Esser M, Duparc F.
Prise en charge des fractures : manuel pratique.
Issy-les-Moulineaux : Elsevier Masson ; 2010.

[9] Meyrueis J, Cazenave A.
EMC (Elsevier Masson SAS, Paris),
Appareil locomoteur,
Consolidation des fractures
14-031-A-20, 2003.

[10] Vaillant J, Chopin P, Nguyen-Vaillant M, Saragaglia D.
EMC (Elsevier Masson SAS, Paris),
Kinésithérapie-Médecine physique-Réadaptation,
Fractures de jambe et du cou-de-pied
26-250-B-10, 1999.

[11] Couturier C.
La consolidation osseuse.
Kinésithér Scient 2003 ; 438 : 17‑23.

[12] Meyrueis P, Cazenave A, Zimmermann R.
EMC (Elsevier Masson SAS, Paris),
Appareil locomoteur,
Biomécanique de l'os. Application au traitement des fractures
14-031-A-30, 2003.

[13] Garcia J.
EMC (Elsevier Masson SAS, Paris),
Radiologie et imagerie médicale : Musculosquelettique-Neurologique-Maxillofaciale,
Traumatismes du membre inférieur
31-030-G-20, 2003.

[14] Dolisi G.
Terminologie médicale [en ligne].
c 2001. [Consulté le : 19/12/2016]. Disponible sur :
www.bio-top.net

[15] Quesnot A.
Les délais moyens de consolidation des fractures de l'adulte.
Kinésithér Scient 2008 ; 491 : 57‑8.

[16] HAS.
Surpoids et obésité de l'adulte : prise en charge médicale de premier recours [en ligne].
c 2011. [Consulté le : 21/12/2016]. Disponible sur :
www.has-sante.fr

[17] HAS.
Évaluation et suivi de la douleur chronique chez l'adulte en médecine ambulatoire [en ligne].
c 1999. [Consulté le : 23/12/2016]. Disponible sur :
www.has-sante.fr

[18] Truelle J, Fayada C, Montreuil M.
Psychopathologie et traumatisme craniocérébral sévère de l'adulte.
Prat Psychol 2005 ; 11 (4) : 329‑41.

[19] Auxéméry Y.
Traumatisme crânien léger et syndrome post-commotionnel : un questionnement ré-émergent.
L'Encéphale 2012 ; 38 (4) : 329‑35.

[20] Kosakevitch-Ricbourg L.
Traumatismes crâniens légers : définition, classifications, pronostic.
Rev Stomatol Chir Maxillofac 2006 ; 107 (4) : 201‑5.

[21] Guillevin L.
Sémiologie médicale. 2e éd.
Paris : Médecine sciences publications-Lavoisier ; 2011.

[22] Mazières B, Valat J, De Bandt M, Allaert F.
Analyse des déterminants du caractère inflammatoire d'une douleur ostéoarticulaire selon les médecins généralistes.
Rev Rhum 2007 ; 74 (10-11) : 1145.

[23] Dufour M.
Anatomie de l'appareil locomoteur, tome 1 : membre inférieur. 2e éd.
Issy-les-Moulineaux : Elsevier Masson ; 2007.

[24] Bouhassira D.
Le questionnaire DN4 : le nouvel outil d'aide au diagnostic des douleurs neuropathiques.
Douleurs 2005 ; 6 (5) : 297‑300.

[25] Quesnot A, Ribinik P, Barrois B.
Prise en charge kinésithérapique des patients présentant des douleurs neuropathiques au sein d'un service MPR.
Kinésithér Scient 2010 ; 513 : 43‑52.

[26] Martinez V, Attal N, Bouhassira D, Lantéri-Minet M.
Les douleurs neuropathiques chroniques : diagnostic, évaluation et traitement en médecine ambulatoire. Recommandations pour la pratique clinique de la Société française d'étude et de traitement de la douleur.
Douleurs 2010 ; 11 (1) : 3‑21.

[27] HAS.
Prise en charge diagnostique des neuropathies périphériques (polyneuropathies et mononeuropathies multiples) [en ligne].
c 2007. [Consulté le : 23/12/2016]. Disponible sur :
www.has-sante.fr

[28] Portero P, McNair P.
Les étirements musculo-tendineux : des données scientifiques à une pratique raisonnée.
Kinésithér Rev 2015 ; 15 (164-165) : 32‑40.

[29] Darnault A, Nizard R, Guillemain J.
EMC (Elsevier Masson SAS, Paris),
Kinésithérapie-Médecine physique- Réadaptation,
Rééducation de la hanche opérée
26-293-A-05, 2005.

[30] Maynou C, Naudi S, Staquet V, Parent S, Boniface O.
EMC (Elsevier Masson SAS, Paris),
Appareil locomoteur,
Pied plat valgus statique de l'adulte (y compris synostoses congénitales)
14-110-A-10, 2010.

[31] Goldcher A.
Examen clinique.
In : Podologie. 5e éd.
Issy-les-Moulineaux : Elsevier Masson ; 2007. p 54-68.

[32] Marty C.
Comment examiner un trouble de la statique rachidienne ?
Rev Rhum 2004 ; 71 (2) : 137‑44.

[33] Dufour M.
Anatomie de l'appareil locomoteur, tome 3 : tête et tronc. 2e éd.
Issy-les-Moulineaux : Elsevier Masson ; 2007.

[34] Pallot A.
Le rythme scapulo-huméral de la scaption.
Kinésithér Rev 2011 ; 11 (118) : 41‑7.

[35] Caton J, Chotel F, Chatelain P.
EMC (Elsevier Masson SAS, Paris),
Appareil locomoteur,
Inégalité de longueur des membres inférieurs : cause, diagnostic, prévision et traitement
15-330-A-10, 2008.

[36] Theys S, Ferrandez J, Bouchet J.
Le signe et le pseudo-signe de Stemmer : un signe différentiel des oedèmes.
Kinésithér Scient 2008 ; 494 : 35‑41.

[37] Theys S, Bouchet J, Ferrandez J, Duez D.
Oedème veineux ou lymphatique ? Quelques repères : signes cliniques et implications pratiques (1ère partie).
Kinésithér Scient 2003 ; 429 : 57‑8.

[38] Theys S, Bouchet J, Ferrandez J, Duez D.
Oedème veineux ou lymphatique ? Quelques repères : signes cliniques et implications pratiques (2ème partie).
Kinésithér Scient 2003 ; 430: 56.

[39] Zing E, Goldcher A.
Examen clinique du pied et de la cheville chez l'adulte.
Rev Rhum Monogr 2014 ; 81 (2) : 71‑5.

[40] Galois L, Grignon B, Guignand D, Mayer J, Barbier O, Mainard D.
Les lésions de la syndesmose tibio-fibulaire. Maîtrise Orthopédique [en ligne].
c 2013. [Consulté le : 28/12/2016]. Disponible sur :
www.maitrise-orthopedique.com

[41] Lacote M, Chevalier A, Bleton J.
Évaluation clinique de la fonction musculaire. 7e éd.
Paris : Editions Maloine ; 2014.

[42] Srour F, Nephtali J.
Examen clinique et tests de la scapula.
Kinésithér Rev 2012 ; 12 (127) : 40‑9.

[43] Davis D, Quinn R, Whiteman C, Williams J, Young C.
Concurrent validity of four clinical tests used to measure hamstring flexibility.
J Strength Cond Res 2008 ; 22 (2) : 583‑8.

[44] Bruyneel A.
Réflexion sur les tests d'évaluation clinique de la proprioception à partir d'une revue de la littérature.
Kinésithér Rev 2013 ; 13 (143) : 36‑44.

[45] Spicher C, Hecker E, Thommen E, Rouiller E.
La place du test de discrimination de 2 points statiques dans l'examen clinique.
Douleur et Analgésie 2005 ; 18 (2) :73‑8.

[46] Genot C.
Tests d'évaluation de la proprioception musculo-squelettique.
Kinésithér Scient 2007 ; 475 : 21‑5.

[47] HAS.
Référentiel concernant l'évaluation du risque de chutes chez le sujet âgé autonome et sa prévention [en ligne].
c 2009. [Consulté le : 29/12/2016]. Disponible sur :
www.has-sante.fr

[48] Viel E.
Repère normatifs pour l'observation de la marche.
In : La marche humaine, la course et le saut: biomécanique, explorations, normes et dysfonctionnements.
Paris : Masson ; 2000. p 94.

[49] HAS.
Rééducation de l'entorse externe de la cheville [en ligne].
c 2000. [Consulté le : 01/01/2017]. Disponible sur :
www.has-sante.fr

[50] Ferrandez J, Theys S, Bouchet J.
EMC (Elsevier Masson SAS, Paris),
Kinésithérapie-Médecine physique- Réadaptation,
Rééducation des troubles circulatoires de retour
26-560-A-10, 2009.

[51] Ferrandez J, Bouchet J, Richaud C, Theys S.
Recommandations kinésithérapiques basées sur les faits du traitement des lymphoedèmes des membres.
Kinésithér Scient 2012 ; 534 :17‑31.

[52] Ferrandez J, Theys S, Bouchet J.
Le drainage lymphatique manuel est-il encore efficace ?
Kinésithér Scient 2006 ; 470 : 37‑41.

[53] Ferrandez J, Theys S.
Drainage lymphatique manuel : une belle évolution.
Kinésithér Scient 2008 ; 492 : 57‑60.

[54] Theys S, Ferrandez J-C, Richaud C, Bouchet J-Y.
DLM cherche de l'envergure !
Kinésithér Rev 2011 ; 11 (115-116) : 36‑40.

[55] Ferrandez J, Theys S, Bouchet J.
Kinésithérapie des lymphoedèmes des membres.
Kinésithér Scient 2005 ; 461 : 5‑13.

[56] Christmas K, Patik J, Khoshnevis S, Diller K, Brothers R.
Sustained cutaneous vasoconstriction during and following cyrotherapy treatment: Role of oxidative stress and Rho kinase.
Microvasc Res 2016 ; 106 : 96‑100.

[57] Demoulin C, Vanderthommen M.
Cryothérapie et maladies rhumatismales.
Rev Rhum 2011 ; 78 (6) : 500‑2.

[58] Algafly A, George K.
The effect of cryotherapy on nerve conduction velocity, pain threshold and pain tolerance.
Br J Sports Med 2007 ; 41 (6) : 365‑9.

[59] Hausswirth C, Bieuzen F, Barbiche E, Brisswalter J.
Réponses physiologiques liées à une immersion en eau froide et à une cryostimulation-cryothérapie en corps entier : effets sur la récupération après un exercice musculaire.
Sci Sports 2010 ; 25 (3) : 121‑31.

[60] Game Ready : principes [en ligne].
c 2013. [Consulté le : 8/01/2017]. Disponible sur :
www.gameready.fr

[61] Ferrandez J, Theys S, Bouchet J.
Taping et lymphœdème.
Kinésithér Rev 2014 ; 14 (147) : 31‑3.

[62] Białoszewski D, Woźniak W, Zarek S.
Clinical efficacy of kinesiology taping in reducing edema of the lower limbs in patients treated with the ilizarov method--preliminary report.
Ortop Traumatol Rehabil 2009 ; 11 (1) : 46‑54.

[63] Geoffroy C.
Guide pratique des contentions : strapping et taping, tous les montages à connaître.
Cumières : C. Geoffroy ; 2012.

[64] Dauzac C, Airaud P.
Le massage cicatriciel.
Kinésithér Scient 2013 ; 539 : 59‑60.

[65] Ghossoub P, Dufour X, Barette G, Montigny J-P.
EMC (Elsevier Masson SAS, Paris),
Kinésithérapie-Médecine physique- Réadaptation,
Mobilisations spécifiques
26-071-A-10, 2009.

[66] Ghossoub P, Dufour X, Barette G, Montigny J-P.
Mobilisations spécifiques de la cheville et du pied.
Kinésithér Rev 2009 ; 9 (92-93) : 21‑4.

[67] Berger L, Martinie P, Livain T, Bergeau J, Rougier P.
Effets immédiats de séances de rééducation des membres inférieurs par balneotherapie sur le contrôle de l'équilibre.
Ann Réadapt Médecine Phys 2006 ; 49 (1) : 37‑43.

[68] Collot S, Griveaux H.
Principes physiques en balnéothérapie.
Kinésithér Rev 2007; 7 (70) : 21‑7.

[69] Chevutschi A, Dengremont B, Lensel G, Thevenon A.
La balnéothérapie au sein de la littérature : propriétés de l'eau.
Kinésithér Rev 2007 ; 7 (71) : 14‑20.

[70] Dufour M, Colné P, Gouilly P, Samuel J.
Massages et massothérapie : Effets, techniques et applications. 2e éd.
Paris : Maloine ; 2006.

[71] Croisier J-L, Maquet D, Crielaard J-M, Forthomme B.
Quelles applications du travail excentrique en rééducation ?
Kinésithér Rev 2009 ; 9 (85-86) : 56‑7.

[72] Theys S, Schoevaerdts J-C.
La pompe veineuse est-elle bien assurée par la contraction du triceps sural ?
Kinésithér Rev 2010 ; 10 (98) : 27‑34.

[73] Kostur L.
Classification des outils de reprogrammation neuromotrice.
Kinésithér Rev 2012 ; 12 (128-129) : 34‑7.

[74] Burtin P.
Entraînement sportif et réentraînement à l'effort, quels points communs ?
Kinésithér Rev 2010 ; 10 (106) :24‑9.

[75] Goebel A, Barker CH, Turner-Stokes L, British Psychological Society, British Orthopaedic Association, College of Occupational Therapists, et al.
Complex regional pain syndrome : UK guidelines for diagnosis, referral and management in primary and secondary care.
London : Royal College of Physicians ; 2012.

[76] Palazzo C, Poiraudeau S.
Actualités dans le diagnostic et les traitements du SDRC.
Lett Médecine Phys Réadapt 2012 ; 28 (2) : 64‑9.

[77] Vincent B, Wood C.
Les syndromes douloureux régionaux complexes (SDRC) de type I et II.
Douleurs 2008 ; 9 (1) : 11‑20.

[78] Giraux P, Dupeyron A.
Diagnostic et traitement d'un Syndrome douloureux régional complexe [en ligne].
c 2015. [Consulté le : 2/01/2017]. Disponible sur :
www.cofemer.fr

[79] Le Lardic C.
Rééducation du syndrome douloureux régional complexe de type I.
Kinésithér Scient 2014 ; 552 : 17‑25.

[80] Aranda G.
Le programme d'imagerie motrice : nouvelle approche dans la rééducation du syndrome douloureux régional complexe.
Kinésithér Scient 2014 ; 552 : 33‑9.

[81] Bruehl S.
An update on the pathophysiology of complex regional pain syndrome.
Anesthesiology 2010 ; 113 (3) : 713‑25.

[82] Moseley G.
Graded motor imagery is effective for long-standing complex regional pain syndrome: a randomised controlled trial.
Pain 2004 ; 108 (1-2) : 192‑8.

[83] IASP Classification of chronic pain [en ligne].
c 2017. [Consulté le : 27/04/2017]. Disponible sur :
www.iasp-pain.org

[84] Oaklander A, Rissmiller J, Gelman L, Zheng L, Chang Y, Gott .
Evidence of focal small-fiber axonal degeneration in complex regional pain syndrome-I (reflex sympathetic dystrophy).
Pain 2006 ; 120 (3) : 235‑43.

[85] Spicher C, Estebe J, Létourneau E, Packham T, Rossier P, Annoni J-M.
Critères diagnostiques du syndrome douloureux régional complexe (SDRC).
Douleur et Analgésie 2014 ; 27 (1) : 62‑4.

[86] Bruehl S.
Complex regional pain syndrome.
BMJ 2015 ; 350 : h2730.

[87] Marinus J, Moseley G, Birklein F, Baron R, Maihöfner C, Kingery W, et al.
Clinical features and pathophysiology of complex regional pain syndrome.
Lancet Neurol 2011 ; 10 (7) : 637‑48.

[88] Harden N, Bruehl S, Perez R, Birklein F, Marinus J, Maihofner C, et al.
Validation of proposed diagnostic criteria (the « Budapest Criteria ») for Complex Regional Pain Syndrome.
Pain 2010 ; 150 (2) : 268‑74.

[89] Harden R, Bruehl S, Stanton-Hicks M, Wilson P.
Proposed New Diagnostic Criteria for Complex Regional Pain Syndrome.
Pain Med 2007 ; 8 (4) : 326‑31.

[90] De Mos M, Sturkenboom M, Huygen F.
Current Understandings on Complex Regional Pain Syndrome.
Pain Pract 2009 ; 9 (2) : 86‑99.

[91] Maihöfner C, Handwerker H, Neundörfer B, Birklein F.
Cortical reorganization during recovery from complex regional pain syndrome. Neurology 2004 ; 63 (4) : 693‑701.

[92] Swart CMAK, Stins J, Beek P.
Cortical changes in complex regional pain syndrome (CRPS).
Eur J Pain Lond Engl 2009 ; 13 (9) : 902‑7.

[93] McCabe CS, Haigh RC, Halligan PW, Blake DR.
Referred sensations in patients with complex regional pain syndrome type 1.
Rheumatol Oxf Engl 2003 ; 42 (9) : 1067‑73.

[94] Schwenkreis P, Maier C, Tegenthoff M.
Functional imaging of central nervous system involvement in complex regional pain syndrome.
AJNR Am J Neuroradiol 2009 ; 30 (7) : 1279‑84.

[95] HAS.
Guide d'analyse de la littérature et gradation des recommandations [en ligne].
c 2000. [Consulté le : 24/04/2017]. Disponible sur :
www.has-sante.fr

[96] McCabe C.
Mirror visual feedback therapy. A practical approach.
Journal of Hand Therapy 2011 ; 24 (2) : 170‑8.

[97] Jänig W, Baron R.
Complex regional pain syndrome: mystery explained?
Lancet Neurology 2003 ; 2 (11) : 687‑97.

[98] Louville A.
Le syndrome douloureux régional complexe de type I ou algodystrophie.
Rev Rhum 2009 ; 76 (6) : 556‑61.

[99] Acerra N, Souvlis T, Moseley G.
Stroke, complex regional pain syndrome and phantom limb pain: can commonalities direct future management?
J Rehabil Med 2007 ; 39 (2) : 109‑14.

[100] Perez R, Zollinger P, Dijkstra P, Thomassen-Hilgersom I, Zuurmond W, Rosenbrand K, et al.
Evidence based guidelines for complex regional pain syndrome type 1. BMC Neurol. [en ligne]
c 2010. [Consulté le : 28/02/2017]. Disponible sur :
www.biomedcentral.com

[101] O'Connell N, Wand B, McAuley J, Marston L, Moseley G.
Interventions for treating pain and disability in adults with complex regional pain syndrome.
Cochrane Database Syst Rev 2013 ; 4 : CD009416.

[102] Cossins L, Okell R, Cameron H, Simpson B, Poole H, Goebel A.
Treatment of complex regional pain syndrome in adults : a systematic review of randomized controlled trials published from June 2000 to February 2012.
Eur J Pain 2013 ; 17 (2) : 158‑73.

[103] Adam P.
Place de l'électrothérapie dans la prise en charge du SDRC de type I.
Kinésithér Scient 2014 ; 552 : 27‑32.

[104] Smart K, Wand B, O'Connell N.
Physiotherapy for pain and disability in adults with complex regional pain syndrome (CRPS) types I and II.
Cochrane Database Syst Rev 2016 ; 2 : CD010853.

[105] Oerlemans H, Oostendorp R, de Boo T, van der Laan L, Severens J, Goris R.
Adjuvant physical therapy versus occupational therapy in patients with reflex sympathetic dystrophy/complex regional pain syndrome type I.
Arch Phys Med Rehabil 2000 ; 81 (1) : 49‑56.

[106] Bilgili A, Çakır T, Doğan S, Erçalık T, Filiz M, Toraman F.
The effectiveness of transcutaneous electrical nerve stimulation in the management of patients with complex regional pain syndrome : A randomized, double-blinded, placebo-controlled prospective study.
J Back Musculoskelet Rehabil 2016 ; 29 (4) : 661‑71.

[107] Daly A, Bialocerkowski A.
Does evidence support physiotherapy management of adult Complex Regional Pain Syndrome Type One ? A systematic review.
Eur J Pain 2009 ; 13 (4) : 339‑53.

[108] Duman I, Ozdemir A, Tan A, Dincer K.
The efficacy of manual lymphatic drainage therapy in the management of limb edema secondary to reflex sympathetic dystrophy.
Rheumatol Int 2009 ; 29 (7) : 759‑63.

[109] Gay A, Parrate S, Salazard B, Guinard D, Pham T, Legré R, et al.
Proprioceptive feedback enhancement induced by vibratory stimulation in complex regional pain syndrome type I : An open comparative pilot study in 11 patients.
Joint Bone Spin 2007 ; 74 (5) : 461‑6.

[110] Ezendam D, Bongers R, Jannink M.
Systematic review of the effectiveness of mirror therapy in upper extremity function.
Disabil Rehabil 2009 ; 31 (26) : 2135-49.

[111] Rothgangel A, Braun S, Beurskens A, Seitz R, Wade D.
The clinical aspects of mirror therapy in rehabilitation : a systematic review of the literature.
Int J Rehabil Res 2011 ; 34 (1) : 1-13.

[112] McCabe CS, Haigh RC, Ring EFJ, Halligan PW, Wall PD, Blake DR.
A controlled pilot study of the utility of mirror visual feedback in the treatment of complex regional pain syndrome (type 1).
Rheumatol Oxf Engl 2003 ; 42 (1) : 97-101.

[113] Vladimir Tichelaar Y, Geertzen J, Keizer D, Paul van Wilgen C.
Mirror box therapy added to cognitive behavioural therapy in three chronic complex regional pain syndrome type I patients : a pilot study.
Int J Rehabil Res 2007 ; 30 (2) : 181-8.

[114] Thieme H, Morkisch N, Rietz C, Dohle C, Borgetto B.
The efficacy of movement representation techniques for treatment of limb pain : A systematic review and meta-analysis.
J of Pain 2016 ; 17 (2) : 167-80.

[115] Berquin A, Leroy B, Mouraux D, Voodecker P.
Des miroirs pour traiter la douleur, pourquoi ?
Douleurs 2015 ; 16 (3) : 124-30.

[116] Ramachandran V, Altschuler E.
The use of visual feedback, in particular mirror visual feedback, in restoring brain function.
Brain J Neurol 2009 ; 132 (7) : 1693-710.

[117] Piette P.
Le système des motoneurones miroirs.
Kinésithér Rev 2010 ; 10 (102) : 20-1.

[118] Diers M, Christmann C, Koeppe C, Ruf M, Flor H.
Mirrored, imagined and executed movements differentially activate sensorimotor cortex in amputees with and without phantom limb pain.
Pain 2010 ; 149 (2) : 296-304.

[119] Moseley G.
Graded motor imagery for pathologic pain: a randomized controlled trial.
Neurology 2006 ; 67 (12) : 2129-34.

[120] Moseley G.
Is successful rehabilitation of complex regional pain syndrome due to sustained attention to the affected limb ? A randomised clinical trial.
Pain 2005 ; 114 (1-2) : 54-61.

[121] Maarrawi J, Peyron R, Mertens P, Costes N, Magnin M, Sindou M, et al.
Motor cortex stimulation for pain control induces changes in the endogenous opioid system.
Neurology 2007 ; 69 (9) :827‑34.

# ANNEXES


| | |
|---|---|
| **Annexe I** | Classification des fractures |
| **Annexe II** | Radiographies de la jambe réalisées avant réduction le 13/07/2016 |
| **Annexe III** | Comptes rendus opératoires |
| **Annexe IV** | Résultats du scanner et de l'IRM cérébral réalisés le 21/07/2016 |
| **Annexe V** | Résultats de l'angio-IRM cérébrale réalisée le 17/08/2016 |
| **Annexe VI** | Compte rendu d'hospitalisation du 25/07/2016 |
| **Annexe VII** | Questionnaire DN4 |
| **Annexe VIII** | Evaluation du tact épicritique |
| **Annexe IX** | Variation du poids apparent en fonction du poids réel en eau douce |
| **Annexe X** | Résultats de la scintigraphie osseuse et de la tomoscintigraphie réalisées le 28/10/2016 |
| **Annexe XI** | Physiopathologie du SDRC I |
| **Annexe XII** | Check-list de la méthodologie appliquée pour établir la revue de littérature |
| **Annexe XIII** | Schéma expérimental |
| **Annexe XIV** | Fiche de lecture n°1 de l'étude de Smart et al. [104] |
| **Annexe XV** | Fiche de lecture n°2 de l'étude d'Oerlemans et al. [105] |
| **Annexe XVI** | Fiche de lecture n°3 de l'étude de Duman et al. [108] |
| **Annexe XVII** | Fiche de lecture n°4 de l'étude de McCabe et al. [112] |
| **Annexe XVIII** | Fiche de lecture n°5 de l'étude de Moseley [119] |
| **Annexe XIX** | Attestation de covalidation du sujet de mémoire |

# Annexe I : Classification des fractures [3–5,7,8,10,13]

| Critère | Classification utilisée et reconnue | Schémas |
|---|---|---|
| **Nature** du trait de fracture | • **Simple** : transversale, oblique ou spiroïde<br>• **En aile de papillon** (3 fragments)<br>• **Comminutive** (plurifragmentaire)<br>• **Complexe** (perte de contact entre les fragments) | 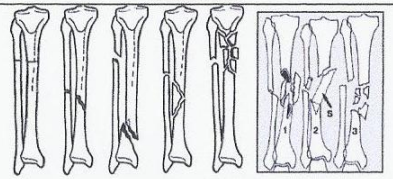 <br>*Dans l'ordre* : transversale, oblique, spiroïde, en aile de papillon, comminutive et complexe |
| **Siège** du trait de fracture | *Classification de l'Arbeitsgemeinshaft für Osteosynthesefragen (AO)* pour les fractures distales du tibia et de la fibula :<br>• **43-type A** : Fracture non articulaire de l'extrémité distale du tibia et de la fibula<br>• **43-type B** : Fracture articulaire partielle de l'extrémité distale du tibia et de la fibula<br>• **43-type C** : Fracture articulaire totale de l'extrémité distale du tibia et de la fibula<br>→ Complétée par le degré de comminution, la direction, la nature et la localisation du trait de fracture, la présence ou non d'impaction etc.<br>Nb : Un nombre à deux chiffres précède une lettre. Le premier chiffre correspond à l'os : le n°1 pour l'humérus, le n°2 pour le radius et l'ulna, le n° 3 pour le fémur, le n°4 pour le tibia et la fibula. Le second nous renseigne du segment affecté : le n°1 pour le segment proximal, le n°2 pour la diaphyse, le n°3 pour le segment distal. Pour les fractures du tibia, un quatrième numéro désigne une fracture des malléoles. La lettre correspond au type et à la gravité de la fracture. | |
| **Déplacement** de la fracture | *Classification de Rüedi et Allgöwer* pour les os longs :<br>• **Type I** : Fracture sans déplacement<br>• **Type II** : Fracture avec déplacement sans comminution osseuse<br>• **Type III** : Fracture avec déplacement et forte comminution osseuse<br>→ Complétée par la nature du déplacement (transversal, angulaire, longitudinal ou rotatoire), la direction du fragment distal (latérale, postérieure etc.) et par une estimation du degré en pourcentage de surface fractuaire en contact. | 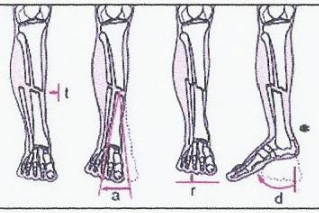 <br>*Nature du déplacement d'une fracture, dans l'ordre* : transversal, angulaire, longitudinal et rotatoire |
| **Atteinte ou non des parties molles (fracture « ouverte » ou « fermée »)** | *Classification de Cauchoix et Duparc* pour les fractures ouvertes :<br>• **Stade 1** : Ouverture punctiforme, plaie peu étendue, sans décollement ni contusion ; la suture est possible sans tension<br>• **Stade 2** : Lésion cutanée exposée à un risque de nécrose, plaie avec décollement ou contusion ; la suture se fait avec tension<br>• **Stade 3** : Lésion avec perte de substance cutanée<br>▪ **3a** : Perte de substance limitée ; possibilité de réparation cutanée avec des tissus périphériques<br>▪ **3b** : Perte de substance sans possibilité de réparation cutanée avec des tissus périphériques | |

**Annexe II** : Radiographies de la jambe réalisées avant réduction le 13/07/2016

**Diagnostic :** Fracture articulaire transversale déplacée et angulée du tiers inférieur des deux os de la jambe avec une ouverture médiale punctiforme Cauchoix I.

## Annexe III : Comptes rendus opératoires

- **14/07/2016** : Ostéosynthèse par mise en place d'un fixateur externe dans le tibia et d'une plaque 5 trous dans la fibula.

**INTERVENTION Fracture tibia gauche**

**Indication :**
Patient de 28 ans hospitalisé pour un accident de la voie publique (scooter) et présentant une fracture articulaire de l'extrémité distale du tibia gauche avec une ouverture médiale punctiforme Cauchoix 1.

Sous anesthésie générale.
Garrot à la racine du membre (300 mm Hg).
Parage de l'ouverture médiale et lavage très abondant au serum bétadiné.
Mise en place de deux fiches de fixateur externe type Hoffman Stryker dans la diaphyse tibiale et deux fiches dans l'épiphyse.
Incision externe longitudinale en regard de la fibula. Dissection du plan sous cutané.
Réduction de la fibula sur un davier et synthèse par une plaque tiers de tube 5 trous afin de restaurer la longueur.
Réduction du tibia par traction dans l'axe.
La réduction est très difficile en raison d'une importante impaction du foyer de fracture et de la distalité de la fracture.
Contrôle scopiques de face et de profil.
L'axe du membre est restauré mais il persiste un léger valgus. Verrouillage du corps du fixateur.
Lavage au serum des orifices des fiches.
Pansement sec.

- **18/07/2016** : Remplacement du fixateur externe au niveau du tibia par une plaque verrouillée et de la plaque 5 trous de la fibula par une plaque droite 6 trous.

**INTERVENTION Fracture pilon tibial gauche**

**Indication :**
Patient à J4 d'une fracture ouverte du pilon tibial. Persistance d'un valgus après synthèse par fixateur externe : ostéosynthèse interne par plaque

**Déroulé de l'Intervention**
Sous rachi anesthésie + anesthésie générale. Garrot à la racine du membre (300 mmHg).
Ablation du fixateur externe et lavage au serum bétadiné des orifices de fiches.
Voie d'abord antéro externe reprenant la voie d'abord initiale utilisée pour synthéser la fibula.
Ablation de la plaque sur la fibula.
L'extenseur commun des orteils et le fibulaire antérieur sont soulevés afin d'avoir accès au pilon tibial.
Nettoyage à la curette du foyer de fracture. Le refend épiphysaire est très peu déplacé.
Réduction de l'épiphyse par des broches provisoires.
Réduction sur davier de la diaphyse sur l'épiphyse par traction.
Synthèse par une plaque Synthes LCP verrouillée. Ablation des broches.
Contrôles scopiques de face et de profil satisfaisants.
Synthèse de la fibula après réduction sur davier par une plaque Synthes droite 6 trous.
Lavage abondant.
Fermeture en deux plans sur redon aspiratif. Agrafes sur la peau.

**Annexe IV** : Résultats du scanner et de l'IRM cérébrale réalisés le 21/07/2016

**Tomodensitométrie cérébrale**

**Indication** : céphalées avec quelques dysesthésies

**Technique : contraste spontané**

**Résultats** : hémorragie méningée avec nette prépondérance sous-durale au niveau du vertex à droite en région frontale et présence de façon déclive jusqu'à la région falcorielle postérieure.
Pas de composante hémorragique intraventriculaire. Les ventricules sont en place de volume normal.
À compléter par une IRM avec l'étude de du polygone de Willis

**IRM cérébrale**

**Indication** : céphalées et mise en évidence une hémorragie méningée sur la TDM

**Technique : coupes axiales T2 FLAIR, T2*, diffusion, 3D temps de vol**

**Résultats** : on retrouve le processus hémorragique extra-axial méningé largement prépondérant en région frontale droite et se poursuivant de façon déclive en hémisphérique droit jusqu'en région falcorielle postérieure.
Pas de malformation vasculaire mise en évidence sur les grands axes vasculaires artériels.
Pas d'anomalie de signal intra axiale par ailleurs. Système ventriculaire en place de volume normal, sans critère hémorragique.

**Annexe V** : Résultats de l'angio-IRM cérébrale réalisée le 17/08/2016

## ANGIO-IRM CEREBRAL :

**Indication** :
Examen complémentaire dans les suites d'un petit hématome sous-dural frontal droit, chez un patient de 28 ans.

**Technique** :
Examen réalisé en séquence 3D T1 gadolinium avec reconstructions.

**Résultats** :

Absence d'hyposignal ou d'hypersignal pathologique visible au niveau cérébral et péri-cérébral.
Absence de syndrome de masse. Structures médianes en place.
Cavités ventriculaires de taille et morphologie normales.
Absence de rehaussement ou de prise de contraste pathologique visible après injection de gadolinium.
Le réseau artériel intracérébral apparaît de morphologie normale sans malformation ni lésion anévrismale visible.

**Conclusion** :

**Angio-IRM cérébral sans élément pathologique.**

## **Annexe VI** : Compte rendu d'hospitalisation du 25/07/2016

***Date d'entrée*** : 14/07/2016
***Date de sortie*** : 25/07/2016

Monsieur a été hospitalisé en urgence dans la nuit du 13 au 14 juillet pour une *fracture ouverte articulaire du tiers distal du tibia gauche* suite à un accident de scooter (AT).
Pas d'antécédent particulier. Une antibioprophylaxie a été débutée aux urgences.
Le traitement chirurgical a consisté en un parage de la plaie et une ostéosynthèse par fixateur externe.

La radiographie de contrôle du 15/07 montre la persistance d'un léger valgus qui n'est pas tolérable compte tenu du jeune âge du patient. Les choix thérapeutiques ont bien été expliqués à et il est d'accord pour la réintervention.
Les douleurs post peratoires sont importantes mais il n'y a aucun signe de complication.

La reprise chirurgicale a lieu lundi 18/07 : ostéosynthèse par plaque verrouillée. Le contrôle radiologique est tout à fait satisfaisant.

Des céphalees très importantes apparaissent en post opératoire (le lendemain) associées à un pic fébrile et sont initialement rapportées à la rachianesthesie ( patient ayant ete prevenu avant l'intervention)

Devant la persistance des cephalées un scanner cerebral sans injection puis une IRM sont demandées le 21/07 . Ces examens mettent en évidence un processus hemorragique extra axial meningé en region frontrale Droite avec petite fusee jusqu'en region falcorielle posterieure
Pas d'effet de masse
Par ailleurs le patient est toujours algique mais conscient sans signe de focalisation.

Un avis a donc été pris en neurochirurgie à : aspect compatible plutôt avec une origine post traumatique plutot que malformative compte tenu de la localisation.
Pas d'indication chirurgicale.
Surveillance ici possible.
contrôle par angio IRM à 1 mois à la recherche d'une malformation sous jacente.
passage lovenox 0.6 x 1 par jour.
position assise à privilégier.

Le 25 /07 Monsieur exprime le désir de rentrer chez lui.
Sur le plan orthopédique le pansement est propre mais il existe quelques zone de souffrance cutanée à surveiller.
Les céphalées ont diminué, l'examen neurologique est normal.
Le Docteur est d'accord pour un éventuel retour à domicile en fonction de l'IRM de contrôle. Celle ci montre un aspect stable par rapport au premier examen : "Hématome de 15 mm de la convexité frontale droite. présence d'un décollement sous dural frontal droit de 4 mm. Décollement millimétrique à type de lame d'épanchement sous dural temporo pariétal droit".

La sortie est donc autorisée le 25/07.
Le patient sort avec ses ordonnances (antalgiques, thromboprophylaxie, soins locaux) ses compte rendus opératoires et son compte rendu d'hospitalisation.
L'appui est interdit pour 8 semaines.

Je reverrai ce monsieur dans 15 jours pour un contrôle radio clinique.

Je reste bien sûr à votre dispostion et vous adresse mes confraternelles salutations.

**Annexe VII** : Questionnaire DN4

ENR MED 59 - Version 04.2013

# QUESTIONNAIRE DN4

DN4

Pour estimer la probabilité d'une douleur neuropathique, veuillez répondre à chaque item des 4 questions ci-dessous par «oui» ou «non»

## INTERROGATOIRE DU PATIENT

**QUESTION 1 : la douleur présente-t-elle une ou plusieurs des caractéristiques suivantes ?**

| | OUI | NON |
|---|---|---|
| 1. Brûlure | ☐ | ☒ |
| 2. Sensation de froid douloureux | ☐ | ☒ |
| 3. Décharges électriques | ☒ | ☐ |

**QUESTION 2 : la douleur est-elle associée dans la même région à un ou plusieurs des symptômes suivants ?**

| | OUI | NON |
|---|---|---|
| 4. Fourmillements | ☒ | ☐ |
| 5. Picotements | ☒ | ☐ |
| 6. Engourdissement | ☒ | ☐ |
| 7. Démangeaisons | ☐ | ☒ |

## EXAMEN DU PATIENT

**QUESTION 3 : la douleur est-elle localisée dans un territoire ou l'examen met en évidence ?**

| | OUI | NON |
|---|---|---|
| 8. Hypoesthésie au tact | ☒ | ☐ |
| 9. Hypoesthésie à la piqûre | ☒ | ☐ |

**QUESTION 4 : la douleur est-elle provoquée ou augmentée par :**

| | OUI | NON |
|---|---|---|
| 10. Le frottement | ☐ | ☒ |

OUI = 1 point NON = 0 point

**Valeur seuil pour le diagnostic de douleur neuropathique : 4/10**

**Score du Patient :** 6 /10

**Annexe VIII** : Evaluation du tact épicritique [41]

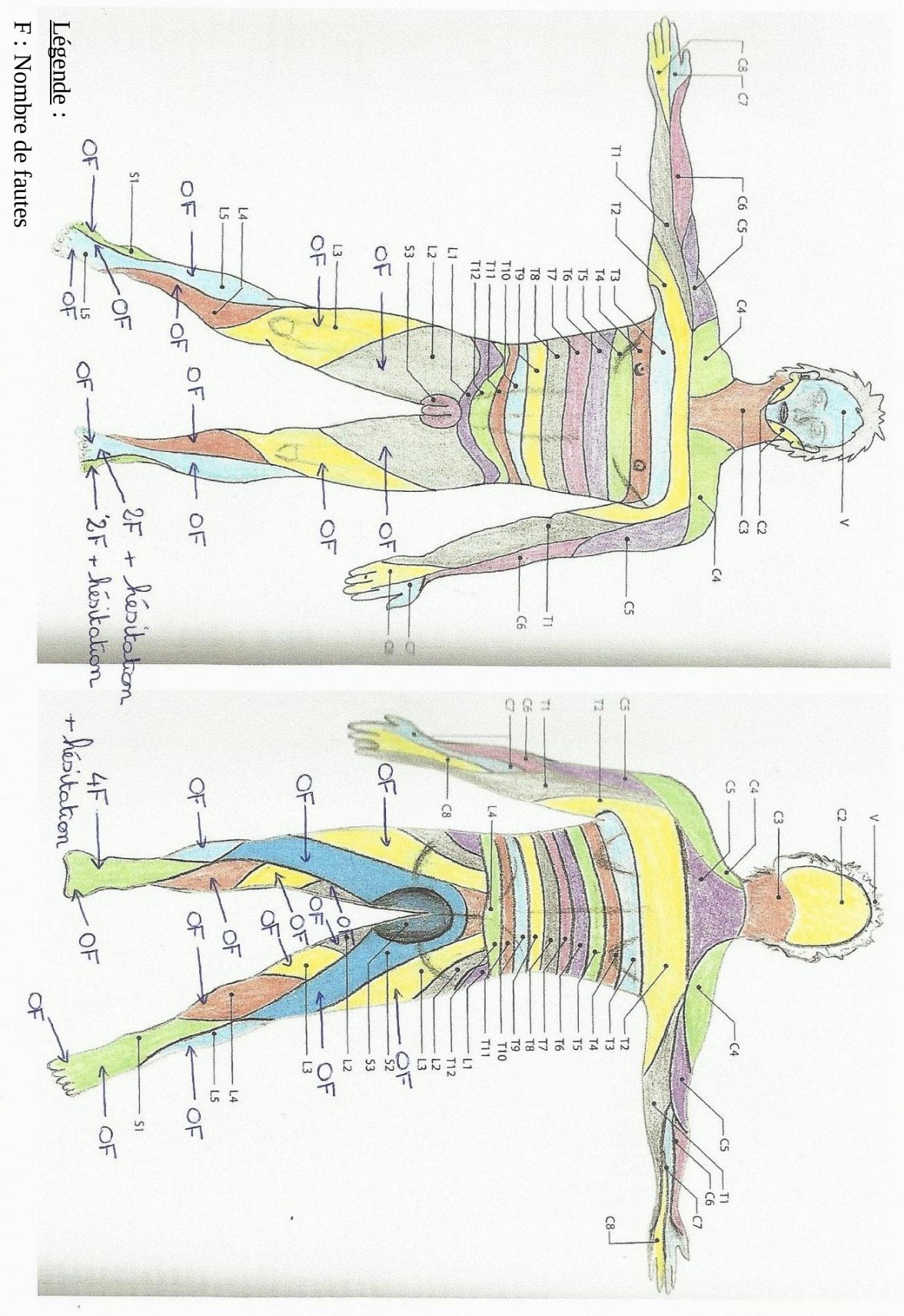


Légende :

F : Nombre de fautes

**Annexe IX** : Variation du poids apparent en fonction du poids réel en eau douce [68]

| Hauteur d'immersion | Pourcentage du poids réel obtenu |
|---|---|
| Sternale | 20% |
| Xiphoïdienne | 40% |
| Ombilicale | 60% |
| Pubienne | 70% |
| Fémorale | 90% |
| Tibiale | 100% |

**Annexe X** : Résultats de la scintigraphie osseuse et de la tomoscintigraphie réalisées le 28/10/2016

## SCINTI OSSEUSE 2 TEMPS ET TOMOSCINTIGRAPHIE

*TECHNIQUE :*
*Traceur : TECHNESCAN HDP-TC99M*
*Dose injectée : 820.968 MBq*
*Réalisation d'un balayage corps entier et de clichés tomographiques, avec TDM couplée (DLP=185mGy.cm ).*

Indication:
œdème et gêne persistante au niveau du membre inférieur gauche dans les suites d'une fracture tibiale articulaire.

La scintigraphie osseuse a comporté :

1/ des clichés précoces centrés sur les pieds et chevilles qui retrouvent une hyperfixation marquée de l'articulation tibio-tarsienne gauche, s'étendant vers le tibia

2/ des clichés tardifs qui montrent :
- un foyer d'hyperfixation de l'arc postéro-latéral de la 10e côte gauche
- une hyperfixation diffuse du genou, de la jamben de la cheville et du pied gauche
- un foyer de renforcement au niveau de la fracture de l'extrémité inférieure du tibia gauche
- l'absence d'anomalie par ailleurs.

Conclusion :
Aspect d'algodystrophie très nettement évolutive du genou, de la jambe, de la cheville et du pied gauche.

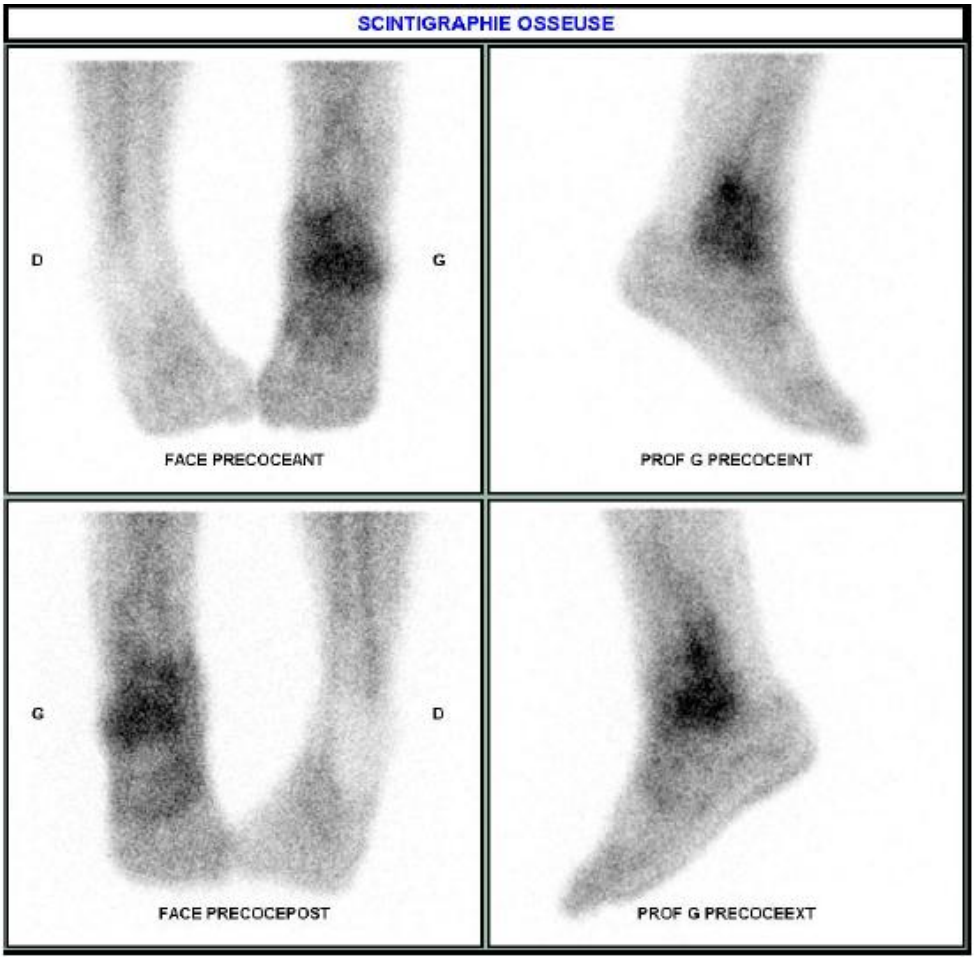

## SCINTIGRAPHIE OSSEUSE

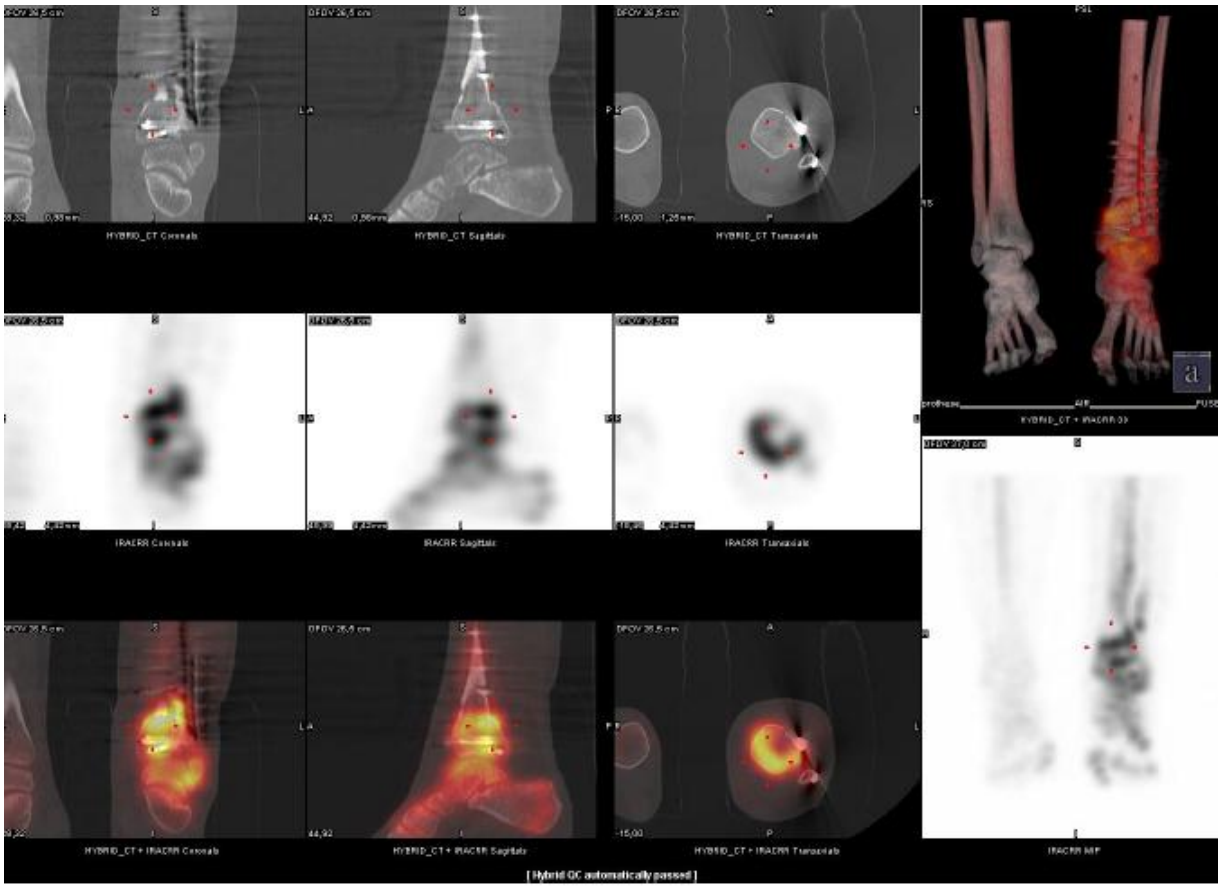

## Annexe XI : Physiopathologie du SDRC I

### Sensibilisation périphérique :

Lors d'un traumatisme, l'atteinte tissulaire provoque une altération de l'innervation cutanée responsable d'une diminution de la densité des fibres nerveuses afférentes nociceptives primaires C et Aδ au niveau du membre atteint. Ce mécanisme induit une sensibilisation périphérique qui est à l'origine d'une augmentation de la réactivité nociceptive [81,86,87,90].

### Mécanismes inflammatoires :

▪ **Inflammation locale** : l'atteinte des parties molles entraîne également un processus inflammatoire local classique au cours de la phase « chaude ». Les cellules immunitaires (lymphocytes et mastocytes) sécrètent des cytokines pro-inflammatoires (interleukine-1β, interleukine-2 et interleukine-6) ainsi que du TNF-α (Tumor Necrosis Factor) dont l'effet est une augmentation de l'extravasation du plasma dans les tissus voisins provoquant ainsi un œdème local [81,86,90,97]. Des études ont également révélé la diminution systémique de l'interleukine-10, une cytokine anti-inflammatoire [81,87]. Un processus auto-immun pourrait également être impliqué dans la survenue du SDRC I. En effet, 35% des patients présentent des anticorps dirigés contre leur propre système nerveux autonome. Ce mécanisme n'est cependant pas totalement connu [86,87].

▪ **Inflammation neurogène :** la stimulation des nocicepteurs cutanés favorise le relargage de neuropeptides inflammatoires (substance P, CGRP c'est-à-dire le peptide apparenté au gêne de la calcitonine, et bradykinine) par les cytokines pro-inflammatoires à travers les fibres C et Aδ correspondantes. Ces neuropeptides inflammatoires induisent cette inflammation neurogène qui se traduit également par une extravasation plasmatique. De plus, elle s'accompagne d'une vasodilatation responsable d'une augmentation de la température cutanée, d'une rougeur et d'un œdème au niveau de l'extrémité distale du membre atteint [81,86,87,90,98]. En outre, en activant les ostéoclastes, la substance P ainsi que le TNF-α ont un rôle dans l'ostéoporose observée à la radiographie chez les patients atteints du SDRC I [81]. Enfin, le CGRP est responsable de la pousse des cheveux et du phénomène de sudation [81,86]. D'autre part, les cytokines et les neuropeptides pro-inflammatoires sont à l'origine d'une sensibilisation périphérique conduisant à l'augmentation de la réponse nociceptive [81,87,90] et à la diminution du seuil d'excitabilité thermique et mécanique [86]. Ils contribuent donc à l'hyperalgésie et à l'allodynie [81].

### Dysfonctionnement du système nerveux sympathique :

La présence des troubles vasomoteurs et sudomoteurs dans le SDRC I repose sur plusieurs hypothèses. L'hyperactivité du système nerveux sympathique n'est plus considérée comme l'unique responsable des symptômes [90]. Tout d'abord, l'inhibition des neurones sympathiques vasoconstricteurs provoquerait une vasodilatation des vaisseaux sanguins périphériques responsable d'une augmentation de la température cutanée et de la sudation durant la phase « chaude » [81,86,87]. L'activité sympathique redevient progressivement normale au cours de la phase « froide » [87]. Dans la seconde hypothèse, l'activité sympathique est optimale mais le nombre de récepteurs alpha-adrénergiques de la peau est supérieur par rapport au côté controlatéral. Il en résulte une hypersensibilité aux catécholamines circulantes, libérées lors d'une situation de stress ou en cas de douleur. Ce mécanisme provoque une vasoconstriction avec une accumulation de substances nociceptives.

Il semblerait que cette augmentation du nombre de récepteurs soit une régulation compensatrice pour palier au déficit du système sympathique évoqué précédemment. La normalisation de l'hypersensibilité des récepteurs adrénergiques n'est pas immédiate [81,90,97]. Elle favorise, de ce fait, la diminution du débit sanguin et de l'apport nutritif au niveau des muscles, des os, des nerfs et de la peau. Ce mécanisme de compensation est à l'origine de la survenue des troubles trophiques locaux au cours de la seconde phase de la maladie et de l'augmentation de la douleur provoquée par l'hypoxie et l'acidose tissulaire [81,87,90,98]. De plus, les nocicepteurs cutanés développent de manière pathologique des récepteurs adrénergiques aux catécholamines. Leur stimulation entraîne celle du nocicepteur et provoque donc la douleur. On parle de couplage sympatho-afférent [81,86,87,90].

**Mécanismes centraux :**

- **Sensibilisation centrale** : les neuropeptides évoqués précédemment sont aussi libérés au niveau de la moelle épinière. Parmi eux, le glutamate, acide aminé excitateur, agit au niveau du N-methyl-D-asparate (NMDA)-récepteur. Il augmente l'excitation des neurones de la nociception et est donc responsable de l'hyperalgésie et de l'allodynie [81,86,87,90,98].

- **Réorganisation corticale et plasticité cérébrale :** ces différents mécanismes ne permettent pas d'expliquer, à eux seuls, tous les symptômes du SDRC I. Dans leurs études, McCabe et Maihöfner mettent en évidence l'implication d'une réorganisation corticale sensitive et motrice [91–94].

Sur le plan sensitif, Maihöfner [91] observe grâce à la magnétoencéphalographie, un remaniement de la carte somatotopique chez les patients atteints de SDRC I de la main. D'une part, il existe une diminution de la taille de la zone de représentation de la main pathologique dans l'aire somatosensorielle primaire S1 par rapport au côté controlatéral. D'autre part, l'imagerie montre son déplacement anormal vers la zone correspondante à la lèvre du visage [80,81,86,87,91,92]. Ainsi, une stimulation tactile de la lèvre peut engendrer des sensations au niveau de la main. Ces sensations référées ont été mises en évidence pour la première fois chez des patients atteints du SDRC I des membres supérieurs et inférieurs par McCabe et al. en 2003 [93]. Le test consistait à stimuler par un toucher léger, un pincement ou une vibration différentes parties du corps. Les patients devaient alors décrire les sensations vécues, les yeux fermés. Cinq patients atteints du SDRC I sur seize ont ressenti des sensations sur leur membre pathologique alors que la stimulation initiale portait sur un autre site. Ces sensations référées coïncident avec l'homonculus sensitif de Penfield [92,93]. En outre, Mainhöfner démontre [91] que le degré de la réorganisation corticale est corrélé à l'intensité des douleurs et à l'hyperalgésie [80,81,91,92].

Par ailleurs, il existe une modification du schéma corporel chez ces patients. Elle se manifeste tout d'abord par une perception surdimensionnée du membre atteint ou à contrario, par une absence de perception à l'origine du phénomène de négligence décrit dans la littérature. Celle-ci peut être amplifiée par l'hypoesthésie du membre pathologique voire de l'hémicorps. D'autre part, le patient éprouve des difficultés à percevoir la position de son membre dans l'espace. La température corporelle perçue par les patients atteint du SDRC I diffère généralement de leur température réelle [87]. Enfin, Moseley constate [82] une augmentation du temps de reconnaissance de la latéralité du membre atteint [82,87].

Sur le plan moteur, les patients atteints de ce syndrome présentent habituellement une faiblesse musculaire, des tremblements ainsi qu'une dystonie [75,85–89,97] bien que les

études électromyographies soient normales [97]. La discordance sensori-motrice serait à l'origine de ce dysfonctionnement moteur. En effet, les perturbations des afférences sensitives engendrées par les troubles périphériques de la maladie provoquent un défaut de feedback proprioceptif à l'origine d'une diminution de la programmation motrice. De ce fait, il en résulte une négligence motrice caractéristique du SDRC I [80,96,97]. Cette discordance entre les informations sensitives et l'intention motrice est également responsable d'une réorganisation corticale motrice. Tout d'abord, la désinhibition du cortex moteur est à l'origine d'une hyperactivité des aires motrices primaire M1 et supplémentaire de l'hémisphère contrôlant le côté atteint [81,86,87,92,96]. Cette anomalie du mécanisme d'inhibition active également le cortex moteur homolatéral au côté pathologique [87]. L'importance du remaniement cortical est corrélée à l'importance du dysfonctionnement moteur. Ces changements corticaux permettent donc de s'adapter au déficit de la fonction motrice [80,87].

Les études d'imagerie fonctionnelle confirment ce rôle majeur du système nerveux central dans l'apparition des symptômes et des signes cliniques de la maladie [94]. Maihöfner constate [91] que ces changements corticaux sont réversibles au cours du processus de guérison. La mise en évidence d'une plasticité cérébrale [81,87,98] est une donnée importante pour la prise en charge rééducative du SDRC I.

**Facteurs de risques :**

L'identification d'un certain nombre de facteurs prédisposants dans le SDRC est primordiale pour développer la prévention et adapter les traitements au patient. Tout d'abord, l'immobilisation d'un membre après un traumatisme favorise l'apparition de ce syndrome. Les antécédents de migraine ou d'asthme sont également des facteurs de risques puisqu'ils déclenchent une inflammation neurogène. Enfin, une douleur moyenne sur deux jours, supérieure à 5/10 sur l'Echelle Visuelle Analogique au cours de la première semaine post-traumatique augmente le risque de développer un SDRC [87]. D'autre part, certaines études révèlent l'existence de prédispositions génétiques et psychologiques. Cependant, l'anxiété, la dépression et les divers troubles émotionnels pourraient davantage être des conséquences du syndrome plutôt que des causes. En effet, le SDRC diminue fortement la fonction dans les activités de la vie quotidienne. Ces troubles psychologiques seraient responsables de la chronicisation de la douleur et des différents symptômes de la maladie [81,86,87].

## Annexe XII : Check-list de la méthodologie appliquée pour établir la revue de littérature

| Objectif : revue de la littérature | | Oui | Non |
|---|---|---|---|
| **Construction initiale de l'idée** | La problématique est innovante par rapport à ce qui a été étudié dans la littérature | ✓ | |
| | Le nombre de ressources bibliographiques est suffisant pour réaliser une revue de littérature | ✓ | |
| | La problématique est formulée selon le modèle PCO (population, comparaison et paramètres mesurés) en indiquant précisément que c'est une revue de littérature | | ✓ |
| **La méthode de recherche documentaire** | Les mots clés sont précisés | ✓ | |
| | Les sources de données sont décrites | ✓ | |
| | Les critères de sélection sont argumentés (type d'études, antériorité etc.) | ✓ | |
| | Les critères d'inclusion et d'exclusion sont décrits et argumentés (patients ciblés, techniques ciblées, méthode etc.) | ✓ | |
| | Les grilles d'analyse sont choisies et cohérentes avec les critères méthodologiques d'inclusion | ✓ | |
| **La sélection des articles** | La date de la recherche est systématiquement identifiée | ✓ | |
| | Pour chaque recherche sur chaque site, le nombre de ressources brutes est relevé | | ✓ |
| | Suite à l'application des critères d'inclusion et d'exclusion, le nombre d'article est relevé | ✓ | |
| | Seuls les textes complets sont intégrés pour le travail | ✓ | |
| **L'analyse des résultats et la synthèse** | Chaque article fait l'objet d'une analyse critique quantitative et qualitative | | ✓ |
| | Les résultats de la recherche documentaire sont décrits | ✓ | |
| | La validité des études choisies est commentée | ✓ | |
| | Une synthèse des études est réalisée sous forme de tableau avec pour chaque article sélectionné : une description des sujets, la méthode, les résultats, les biais et les limites de l'article, le résultat de l'analyse quantitative | | ✓ |
| | La réponse à la problématique s'appuie sur les études sélectionnées et celles qui sont de meilleures qualité | ✓ | |
| | Le mémoire comprend une réflexion sur les limites des conclusions du travail | ✓ | |

## Annexe XIII : Schéma expérimental

**Problématique** : Quelle est la place de la thérapie miroir dans le traitement masso-kinésithérapique du Syndrome Douloureux Régional Complexe de type I ?

**Mots clés** :
**En français** : Syndrome Douloureux Régional Complexe, rééducation, traitement, thérapie miroir, mouvement imaginé, programme d'imagerie motrice
**En anglais** : Complex Regional Pain Syndrome, rehabilitation, treatment, mirror therapy/mirror visual feedback therapy, imaged movement, graded motor imagery

**Sources de données** :
**Bases de données scientifiques** : Pedro, Google Scholar, PubMed, Cochrane
**Moteurs de recherche de revues** : EM-Consulte, ScienceDirect
**Revues professionnelles** : Kinésithérapie Scientifique

**Critères de sélection** :
Articles à partir de l'année 2000
Titre : pertinent en lien avec ma problématique
Résumé : résultats valides et utiles pour ma revue
Pertinence de la source

**Articles sélectionnés** : N = 60

**Critères d'inclusion** :
Articles traitant de patients atteints d'un SDRC I du membre supérieur ou inférieur, ciblant l'utilisation de la thérapie miroir et/ou de l'imagerie motrice dans la rééducation masso-kinésithérapique, appliquée à l'homme
Pertinence des résultats pour répondre à la problématique posée
**Critères d'exclusion** :
Articles au sujet du feedback visuel dans les autres pathologies (AVC, amputés) et dans le SDRC de type II

**Inclus** : N = 43 (dont 34 en anglais)

**Exclus** : N = 16

**Grille d'analyse critique** : (Cf. fiches de lecture)
- Grille d'analyse d'une revue de synthèse (Annexe XIV)
- Grille PEDro (Annexes XV, XVI et XVIII)
- Grille d'analyse d'un article thérapeutique (Annexe XVII)

**Analyse qualitative**

**Synthèse des résultats** : La thérapie miroir, utilisée dans le traitement masso-kinésithérapie du SDRC I, est la seule technique dont l'efficacité a été montrée dans des essais contrôlés. En outre, la kinésithérapie « usuelle » fait l'objet de nombreuses controverses. La thérapie miroir semble ainsi prometteuse, en phase aigüe, pour lutter contre la douleur, les troubles trophiques et pour améliorer la fonction des patients. Elle peut également être intégrée dans un programme d'imagerie motrice lorsque le syndrome devient chronique. D'avantage d'études sont nécessaires pour confirmer ces résultats.

**Annexe XIV** : Fiche de lecture n°1 de l'étude de Smart et al. [104]

# FICHE DE LECTURE n°1

**Nom : PAILLARD** **Prénom : Charline**
**Date de réalisation :** 04/02/2017

**Question à l'origine de cette recherche documentaire :** *Quelle est la place de la thérapie miroir dans le traitement masso-kinésithérapique du Syndrome Douloureux Régional Complexe de type I ?*

---

**Référence de l'article :**
Smart K, Wand B, O'Connell N.
Physiotherapy for pain and disability in adults with complex regional pain syndrome (CRPS) types I and II.
Cochrane Database Syst Rev 2016 ; 2 : CD010853.

## Partie 1 : présentation de l'article

**Mots clés :** Les mots clés ne sont pas clairement définis. La stratégie de recherche est énoncée à la fin de cette revue de synthèse (p. 95-100).
**Problématique :** Quelle est l'efficacité des interventions en physiothérapie pour le traitement de la douleur et de l'incapacité associées aux SDRC I et II ?

**Résumé de l'article :**
Cette revue permet de faire le point sur les différentes publications antérieures à l'année 2015 qui s'intéressent au SDRC I et II en termes de prise en charge de la douleur et de l'incapacité en masso-kinésithérapie. L'analyse critique de chacun des articles présents dans la littérature a permis de conclure sur l'efficacité des techniques rééducatives. Il semblerait que la thérapie miroir et l'imagerie motrice soient les plus efficaces. A contrario, la physiothérapie, l'électrothérapie et le drainage lymphatique manuel n'ont pas d'effets sur le SDRC I. Les études réalisées jusqu'à présent sont cependant de faible qualité. De nouvelles recherches à plus grande échelle et de meilleure qualité sont nécessaire pour établir l'efficacité des interventions basées sur la physiothérapie pour traiter la douleur et la fonction des patients atteints d'un SDRC I et II.

**Est-ce que l'article répond à la question initiale ?** Partiellement OUI O NON X
(Cf. biais)

## Partie 2 : évaluation quantitative de l'article par grille d'analyse

**Grille d'analyse critique choisie :** Grille de lecture des revues de synthèses

**Argumentation du choix :** Cet article présente une synthèse des travaux développés sur la thématique des interventions, dans la prise en charge masso-kinésithérapique du SDRC I et II. Il vise à justifier l'utilisation des techniques, déterminer leur efficacité et les limites des recherches. J'utilise donc la grille des revues de synthèses. Je la remplis selon l'aide à la compréhension des items de la HAS disponible en ligne [95].

| **Items** | **Résultats** | | |
|---|---|---|---|
| | ***Totalement*** | ***Partiellement*** | ***Pas du tout*** |
| **1. Les objectifs de la revue de synthèse sont clairement exposés** | X | | |
| **2. Méthodologie** | | | |
| ***2.1.Procédures de sélection*** | | | |
| L'auteur décrit ses sources de données | X | | |
| Les critères de sélection des études sont pertinents | X | | |
| Les critères d'inclusion et d'exclusion des articles sont décrits | X | | |
| Les études non publiées sont prises en compte | X | | |
| ***2.2.Méthode d'analyse*** | | | |
| Les modalités de la lecture critique sont précisées (lecteurs, grille de lecture etc.) | X | | |
| L'auteur présente la méthode utilisée pour réaliser la synthèse des résultats | X | | |
| **3. Résultats** | | | |
| L'auteur décrit les résultats | X | | |
| L'auteur commente la validité des études choisies | X | | |
| Ses conclusions s'appuient sur des données fiables dont les sources sont citées | X | | |
| **4. Applicabilité clinique** | | | |
| La revue de synthèse permet de répondre en pratique à la question posée | | X | |

**Total obtenu :** 10/11 (1 partiellement / 11 items)

**Remarque(s) :**

L'applicabilité clinique est biaisée par les preuves de faibles qualités qui ne suffisent pas à affirmer les résultats obtenus (p. 23). Des recherches supplémentaires sont nécessaires pour répondre en pratique à la question posée.

## Partie 3 : évaluation qualitative de l'article

1. **Est-ce que l'article respecte une structure IMRaD ?** OUI X NON O
2. **Est-ce que la problématique apparait à la fin de l'introduction ?** OUI X NON O
3. **Quel est le type d'article (cocher la case correspondante) ?**

| | | | |
|---|---|---|---|
| **Etude scientifique** | | **Recommandation** | |
| **Méta-analyse** | | **Revue de littérature** | X |
| **Avis d'auteur** | | **Etude de cas** | |

4. **Quel est l'objet de l'article ?**

| | | | |
|---|---|---|---|
| **Evaluation d'un outil** | | **Evaluation d'une technique** | |
| **Evaluation diagnostique** | | **Autre :** ***Evaluation de l'efficacité de différentes interventions rééducatives*** | X |

5. **Quelle est la population cible ?**

Toute personne majeure, atteinte d'un SDRC I ou II établi et validé par différents critères diagnostiques (Veldman, IASP, Bruehl, Budapest, Atkins).

6. **Est-ce que la méthodologie est cohérente par rapport à la problématique ?** Oui

   *Si NON, pourquoi ?*

7. **Si c'est une étude scientifique ou une étude de cas, est-ce que les résultats présentent :**
   - Les moyennes OUI O NON O
   - Les écarts types OUI O NON O
   - Des tableaux et des graphiques cohérents avec le texte OUI O NON O
   - Les valeurs de p OUI O NON O

8. **Si c'est une revue de littérature ou une méta-analyse, est-ce que l'article présente la méthodologie de recherche documentaire ?** OUI X NON O

9. **Est-ce que les biais sont discutés ?** OUI X NON O

10. **Quelles sont les limites de l'étude ?**
    - Les études sur lesquelles reposent les résultats sont pour la plupart de faible ou de très faible qualité. Il existe un réel besoin de recherches supplémentaires sur la physiothérapie chez les patients atteints du SDRC I et II.
    - Le nombre de participants par étude est limité du fait d'une incidence relativement faible du syndrome.
    - Le manque de description de certaines interventions et de certains essais inclus dans cette revue peut biaiser l'étude.

**11. Quelles sont les références citées dans l'article susceptibles d'être intéressantes pour répondre à la question initiale ?**


- Oerlemans H, Oostendorp R, de Boo T, van der Laan L, Severens J, Goris R. Adjuvant physical therapy versus occupational therapy in patients with reflex sympathetic dystrophy/complex regional pain syndrome type I. Arch. Phys. Med. Rehabil. 2000 ; 81 : 49‑56.
- Moseley GL. Graded motor imagery is effective for longstanding complex regional pain syndrome: a randomized controlled trial. Pain 2004 ; 108(1-2) :192–8.
- Moseley GL. Is successful rehabilitation of complex regional pain syndrome due to sustained attention to the affected limb? A randomised clinical trial. Pain 2005 ; 114 (1-2) : 54–61.
- Moseley GL. Graded motor imager for pathologic pain : a randomised controlled trial. Neurology 2006 ; 67 (12) : 2129–34.
- Daly AE, Bialocerkowski AE. Does evidence support physiotherapy management of adult Complex Regional Pain Syndrome Type One? A systematic review. European Journal of Pain 2009 ; 13 (4) : 339–53.
- O'Connell NE, Wand BM, McAuley J, Marston L, Moseley GL. Interventions for treating pain and disability in adults with complex regional pain syndrome – an overview of systematic reviews. Cochrane Database of Systematic Reviews 2013, Issue 4.
- Duman I, Ozdemir A, Kenan Tan A, Dincer K. The efficacy of manual lymphatic drainage therapy in the management of limb edema secondary to reflex sympathetic dystrophy. Rheumatology International 2009 ; 29 (7) : 759–63.
- Uher EM, Vacariu G, Schneider B, Fialka V. Comparison of manual lymph drainage with physical therapy in the complex regional pain syndrome I. A comparative randomised controlled therapy study. Wiener Klinische Wochenschrift 2000 ; 112 (3) : 133–7.


## Partie 4 : points clés à retenir

1. La thérapie miroir et l'imagerie motrice sont les techniques les plus efficaces pour diminuer la douleur et améliorer la fonction des patients atteints d'un SDRC I et II.
2. Des preuves de faible qualité montrent que la physiothérapie, l'électrothérapie et le drainage lymphatique manuel ne sont pas efficaces dans ce syndrome.
3. Des études à plus grande échelle sont nécessaires pour confirmer ces résultats.
4. En pratique, la physiothérapie est largement utilisée en rééducation.

**Conclusion :** Cette revue est en faveur de l'efficacité de la thérapie miroir et de l'imagerie motrice dans la prise en charge rééducative du SDRC I et II. A l'inverse, la physiothérapie, l'électrothérapie et le drainage lymphatique manuel ne semblent pas avoir d'intérêt. Ces résultats doivent cependant être traités avec prudence.

**Annexe XV** : Fiche de lecture n° 2 de l'étude d'Oerlemans et al. [105]

# FICHE DE LECTURE n°2

**Nom : PAILLARD** **Prénom : Charline**
**Date de réalisation :** 04/02/2017

**Question à l'origine de cette recherche documentaire :** *Quelle est la place de la thérapie miroir dans le traitement masso-kinésithérapique du Syndrome Douloureux Régional Complexe de type I ?*

---

**Référence de l'article :**
Oerlemans H, Oostendorp R, de Boo T, van der Laan L, Severens J, Goris R.
Adjuvant physical therapy versus occupational therapy in patients with reflex sympathetic dystrophy/complex regional pain syndrome type I.
Arch Phys Med Rehabil 2000 ; 81 (1) : 49‑56.

## Partie 1 : présentation de l'article

**Mots clés :** physical therapy, occupational therapy, reflex sympathetic dystrophy, rehabilitation

**Problématique :** Quelle est l'efficacité et le coût de la masso-kinésithérapie et de l'ergothérapie chez les patients atteints d'un SDRC I ?

**Résumé de l'article :**
Cet article traduit les résultats d'une étude prospective, contrôlée et randomisée visant à évaluer cinq fois au cours d'une année, l'efficacité et le coût de la masso-kinésithérapie et de l'ergothérapie en présence d'un groupe contrôle (prise en charge sociale). 135 patients ont été inclus dans cette étude et divisés aléatoirement dans chacun de ces trois groupes (masso-kinésithérapie, ergothérapie, contrôle). Tous sont atteints d'un SDRC I du membre supérieur depuis moins d'un an (phase « chaude » et « froide ») et ont reçu un traitement médicamenteux identique. Les groupes sont similaires. L'essai est réalisé en simple aveugle et évalue les déficiences (douleur, mobilité active, température et volume), l'incapacité et le handicap. Les résultats montrent que la masso-kinésithérapie contribue d'avantage à l'amélioration des symptômes par rapport au traitement contrôle et qu'elle est légèrement plus efficace que l'ergothérapie. Le coût est similaire. Toutefois, la différence entre les groupes n'est pas significative à 12 mois.

**Est-ce que l'article répond à la question initiale ?** OUI X NON O

## Partie 2 : évaluation quantitative de l'article par grille d'analyse

**Grille d'analyse critique choisie :** Echelle PEDro

**Argumentation du choix :** Cet article est un essai thérapeutique visant à évaluer l'efficacité de la masso-kinésithérapie et de l'ergothérapie, deux traitements non médicamenteux. L'objectif de l'échelle PEDro est de déterminer la viabilité externe, interne et la solidité statistique d'une étude. Elle est également plus précise que la grille de lecture d'un article thérapeutique de la HAS et validée au niveau international, c'est pourquoi j'ai choisi cette échelle pour évaluer cet essai randomisé et contrôlé.

| Items | Résultat | Où ? |
|---|---|---|
| 1. Les critères d'éligibilité ont été précisés | **Oui** | **p. 50** |
| 2. Les sujets ont été répartis aléatoirement dans les groupes (pour un essai croisé, l'ordre des traitements reçus par les sujets a été attribué aléatoirement) | **Oui** | **p. 50** |
| 3. La répartition a respecté une assignation secrète | **Oui** | **p. 50** |
| 4. Les groupes étaient similaires au début de l'étude au regard des indicateurs pronostiques les plus importants | **Oui** | **p. 51-2** |
| 5. Tous les sujets étaient « en aveugle » | **Oui *** | **p. 50** |
| 6. Tous les thérapeutes ayant administré le traitement étaient « en aveugle » | **Non** | **p. 50** |
| 7. Tous les examinateurs étaient « en aveugle » pour au moins un des critères de jugement essentiels | **Oui *** | **p. 50, 54** |
| 8. Les mesures, pour au moins un des critères de jugement essentiels, ont été obtenues pour plus de 85% des sujets initialement répartis dans les groupes | **Oui** (120/135) x 100 = 89% | |
| 9. Tous les sujets pour lesquels les résultats étaient disponibles ont reçu ou ont suivi l'intervention contrôle conformément à leur répartition ou, quand cela n'a pas été le cas, les données d'au moins un des critères de jugement essentiels ont été analysés « en intention de traiter » | **Oui** | **p. 53** |
| 10. Les résultats des comparaisons statistiques intergroupes sont indiqués pour au moins un des critères de jugement essentiels | **Oui** | **p. 52-3** |
| 11. Pour au moins un des critères de jugement essentiels, l'étude indique à la fois l'estimation des effets et l'estimation de leur variabilité | **Oui** | **p. 53** |

**Total obtenu :** 9/10 (1 Non / 10 items)

Validité externe  Validité interne  Interprétabilité des résultats

**Remarque(s) :**

***** Le caractère « en simple aveugle » évoqué dans la méthode (p. 50) est remis en question lors de la discussion (p. 54). En effet, des signes des traitements réalisés tels qu'une peau plus ou moins bronzée en raison du port d'une attelle ou encore des traces de l'utilisation

d'électrodes pour le TENS sur la peau sont visibles. De plus, les patients sont vus lorsqu'ils vont en séance de rééducation. La validité interne de l'étude n'est donc pas optimale.

Le score obtenu de 9/10 considère ainsi l'étude comme méthodologiquement excellente malgré une viabilité interne moyenne (7/8 mais remis en question). Les résultats demeurent cependant interprétables (2/2).

## Partie 3 : évaluation qualitative de l'article

1. **Est-ce que l'article respecte une structure IMRaD ?** OUI X NON O
2. **Est-ce que la problématique apparait à la fin de l'introduction ?** OUI X NON O
3. **Quel est le type d'article (cocher la case correspondante) ?**

| | | | |
|---|---|---|---|
| **Etude scientifique** | X | **Recommandation** | |
| **Méta-analyse** | | **Revue de littérature** | |
| **Avis d'auteur** | | **Etude de cas** | |

4. **Quel est l'objet de l'article ?**

| | | | |
|---|---|---|---|
| **Evaluation d'un outil** | | **Evaluation d'une technique** | |
| **Evaluation diagnostique** | | **Autre :** ***Evaluation de l'efficacité de deux techniques et comparaison de leur rapport coût-efficacité*** | X |

5. **Quelle est la population cible ?**

Toute personne majeure, atteinte d'un SDRC I d'un membre supérieur depuis moins d'un an (c'est-à-dire, présentant 4 signes et symptômes parmi la douleur, la différence de couleur de la peau et de la température cutanée, la présence d'un œdème et la réduction de la mobilité de l'extrémité en question ; dans une zone plus étendue que la blessure distale initiale ; aggravés par une activité physique de cette extrémité).

6. **Est-ce que la méthodologie est cohérente par rapport à la problématique ?** Oui

   *Si NON, pourquoi ?*

7. **Si c'est une étude scientifique ou une étude de cas, est-ce que les résultats présentent :**
   - Les moyennes OUI X NON O
   - Les écarts types OUI O NON X
   - Des tableaux et des graphiques cohérents avec le texte OUI X NON O
   - Les valeurs de p OUI X NON O

8. **Si c'est une revue de littérature ou une méta-analyse, est-ce que l'article présente la méthodologie de recherche documentaire ?** OUI O NON O

9. **Est-ce que les biais sont discutés ?** OUI X NON O

**10. Quelles sont les limites de l'étude ?**

- Les critères sur lesquelles repose l'inclusion des patients diffèrent des critères de Budapest, validés au niveau international et utilisés dans la plupart des études : l'interprétation des résultats par rapport à d'autres études est ainsi discutable.
- Le caractère « en simple aveugle » est remis en question : la validité interne de l'étude est compromise.
- La petite taille des échantillons est une limite de l'étude : d'autres essais sont nécessaires pour confirmer l'efficacité de la masso-kinésithérapie dans le SDRC I.
- Le contenu des séances de rééducation n'est pas suffisamment détaillé : quelles techniques sont évaluées dans cet essai et lesquelles faut-il privilégier en pratique ?
- Cette étude a été réalisée en 2000. De nouvelles recherches évaluant l'efficacité des techniques « usuelles » masso-kinésithérapiques dans la prise en charge du SDRC I sont souhaitables.

**11. Quelles sont les références citées dans l'article susceptibles d'être intéressantes pour répondre à la question initiale ?**


- Veldman PHJM, Reynen HM, Arntz IE, Goris RJA. Signs and symptoms of reflex sympathetic dystrophy : prospective study of 829 patients. Lancet 1993 ; 342 : 1012-6.


## Partie 4 : points clés à retenir

1. La masso-kinésithérapie est efficace pour réduire les symptômes des patients atteints d'un SDRC I : douleur, différence de couleur de la peau et de la température cutanée, présence d'un œdème et réduction de la mobilité.
2. Son intérêt à long terme (12 mois) par rapport au groupe contrôle dans la prise en charge de ce syndrome n'est cependant pas confirmé.
3. D'avantages d'études sont nécessaires pour affirmer les données de cet essai clinique.

**Conclusion :** Cette étude a une bonne preuve scientifique mais les biais évoqués doivent être pris en compte dans ma revue de littérature. Elle permet de mettre en évidence l'intérêt à court terme (3 mois) de la kinésithérapique associée à un traitement médicamenteux dans la prise en charge du SDRC I, mais elle n'a pas d'effet à long terme (12 mois) par rapport au groupe contrôle.

**Annexe XVI** : Fiche de lecture n°3 de l'étude de Duman et al. [108]

# FICHE DE LECTURE n°3

**Nom : PAILLARD** **Prénom : Charline**
**Date de réalisation :** 11/02/2017

**Question à l'origine de cette recherche documentaire :** *Quelle est la place de la thérapie miroir dans le traitement masso-kinésithérapique du Syndrome Douloureux Régional Complexe de type I ?*

---

**Référence de l'article :**
Duman I, Ozdemir A, Tan A, Dincer K.
The efficacy of manual lymphatic drainage therapy in the management of limb edema secondary to reflex sympathetic dystrophy.
Rheumatol Int 2009 ; 29 (7) : 759-63.

## Partie 1 : présentation de l'article

**Mots clés :** reflex sympathetic dystrophy, complex regional pain syndrome, manual lymphatic drainage therapy, complex decongestive physiotherapy

**Problématique :** Quelle est l'efficacité du drainage manuel lymphatique dans la gestion de l'œdème secondaire au SDRC I ?

**Résumé de l'article :**
Cette étude randomisée s'intéresse à l'efficacité du DLM pour réduire l'œdème présent dans le SDRC I. 34 patients atteints de ce syndrome ont été répartis aléatoirement dans 2 groupes. Tous les patients ont reçu un traitement médicamenteux identique. Durant 3 semaines, les deux groupes ont entrepris de la physiothérapie et un programme d'exercices non détaillé. Les patients du groupe d'étude ont eu en plus des séances de DLM. Un programme à la maison leur a été demandé durant les 2 mois suivants. Les mesures de douleur, de volumétrie et fonctionnelles ont été prises après le traitement et 2 mois après. Les résultats montrent une réduction significative de l'œdème dans le groupe étude uniquement après le traitement, qui n'a pas été retrouvée à 2 mois.

**Est-ce que l'article répond à la question initiale ?** OUI X NON O

## Partie 2 : évaluation quantitative de l'article par grille d'analyse

**Grille d'analyse critique choisie :** Echelle PEDro

**Argumentation du choix :** Plus précise que la grille d'analyse d'un article thérapeutique de la HAS et validée à l'international, c'est vers l'échelle PEDro que je me suis orientée pour réaliser la fiche de lecture de cette étude pilote randomisée et comparative.

| Items | Résultat | Où ? |
|---|---|---|
| 1. Les critères d'éligibilité ont été précisés | **Oui** | **p. 760** |
| 2. Les sujets ont été répartis aléatoirement dans les groupes (pour un essai croisé, l'ordre des traitements reçus par les sujets a été attribué aléatoirement) | **Oui** | **p. 760** |
| 3. La répartition a respecté une assignation secrète | **Oui** | **p. 760** |
| 4. Les groupes étaient similaires au début de l'étude au regard des indicateurs pronostiques les plus importants | **Oui** | **p. 761** |
| 5. Tous les sujets étaient « en aveugle » | **Non** | Distinction possible |
| 6. Tous les thérapeutes ayant administré le traitement étaient « en aveugle » | **Non** | |
| 7. Tous les examinateurs étaient « en aveugle » pour au moins un des critères de jugement essentiels | **Oui** | **p. 760** |
| 8. Les mesures, pour au moins un des critères de jugement essentiels, ont été obtenues pour plus de 85% des sujets initialement répartis dans les groupes | **Oui** | **p. 760** |
| 9. Tous les sujets pour lesquels les résultats étaient disponibles ont reçu ou ont suivi l'intervention contrôle conformément à leur répartition ou, quand cela n'a pas été le cas, les données d'au moins un des critères de jugement essentiels ont été analysés « en intention de traiter » | **Oui** | **p. 760** |
| 10. Les résultats des comparaisons statistiques intergroupes sont indiqués pour au moins un des critères de jugement essentiels | **Oui** | **p. 760-1** |
| 11. Pour au moins un des critères de jugement essentiels, l'étude indique à la fois l'estimation des effets et l'estimation de leur variabilité | **Oui** | **p. 761** |

**Total obtenu :** 8/10 (2 Non / 10 items)

Validité externe  Validité interne  Interprétabilité des résultats

**Remarque(s) :**

Le score obtenu de 8/10 considère ainsi l'étude comme méthodologiquement bonne malgré une viabilité interne moyenne (6/8). Les sujets et les thérapeutes ne sont pas « en aveugle », ce qui signifie qu'ils étaient capable de discriminer s'ils avaient reçus/réalisés ou non le traitement. L'effet placebo ou l'effet de Hawthorne peuvent biaiser les réponses des patients. L'« enthousiasme » du thérapeute pour le traitement est également une source d'erreur. Ceux-ci demeurent cependant interprétables (2/2).

## Partie 3 : évaluation qualitative de l'article

1. **Est-ce que l'article respecte une structure IMRaD ?** OUI X NON O
2. **Est-ce que la problématique apparait à la fin de l'introduction ?** OUI X NON O
3. **Quel est le type d'article (cocher la case correspondante) ?**

| | | | |
|---|---|---|---|
| **Etude scientifique** | X | **Recommandation** | |
| **Méta-analyse** | | **Revue de littérature** | |
| **Avis d'auteur** | | **Etude de cas** | |

4. **Quel est l'objet de l'article ?**

| | | | |
|---|---|---|---|
| **Evaluation d'un outil** | | **Evaluation d'une technique** | X |
| **Evaluation diagnostique** | | **Autre** | |

5. **Quelle est la population cible ?**
   Patients présentant un SDRC I selon les critères validés par l'IASP et ayant moins de 50 $cm^3$ de différence entre les volumes de leurs deux membres supérieurs.

6. **Est-ce que la méthodologie est cohérente par rapport à la problématique ?** Oui
   *Si NON, pourquoi ?*

7. **Si c'est une étude scientifique ou une étude de cas, est-ce que les résultats présentent :**
   - Les moyennes OUI X NON O
   - Les écarts types OUI X NON O
   - Des tableaux et des graphiques cohérents avec le texte OUI X NON O
   - Les valeurs de p OUI X NON O

8. **Si c'est une revue de littérature ou une méta-analyse, est-ce que l'article présente la méthodologie de recherche documentaire ?** OUI O NON O

9. **Est-ce que les biais sont discutés ?** OUI X NON O

10. **Quelles sont les limites de l'étude ?**
    - Le caractère « en aveugle » non respecté qui peut biaiser les résultats.
    - Généralisation des résultats limitée par la taille de l'échantillon et par l'inclusion de jeunes hommes uniquement.

11. **Quelles sont les références citées dans l'article susceptibles d'être intéressantes pour répondre à la question initiale ?**
    - Duman I, Sanal HT, Dincer K, Kalyon TA. Assessment of endothelial function in complex regional pain syndrome type-1. Rheumatol. Int. 2008 ; 28 (4) : 329–333

## Partie 4 : points clés à retenir

1. Le drainage lymphatique manuel réduit d'avantage le volume de l'œdème à court terme par rapport à la physiothérapie seule, mais n'a pas d'effets positifs supplémentaires à 2 mois lorsqu'il est arrêté.
2. Les exercices à domicile et l'automassage seul ne suffisent pas à maintenir l'effet acquis. Ainsi, d'autres interventions compressives seraient nécessaires durant cette période.
3. De nouvelles études sur un plus grand nombre de patients sont nécessaires pour évaluer l'efficacité de ce traitement et justifier son utilisation en pratique.

**Conclusion :** Cette étude prospective comparative et randomisée n'est pas suffisante pour justifier, en pratique, l'utilisation du DLM chez les patients atteints d'un SDRC I. De plus, elle présente des biais puisque les patients ainsi que les thérapeutes ne sont pas « en aveugle ».

**Annexe XVII** : Fiche de lecture n°4 de l'étude de McCabe et al. [112]

# FICHE DE LECTURE n°4

**Nom : PAILLARD** **Prénom : Charline**
**Date de réalisation :** 11/02/2017

**Question à l'origine de cette recherche documentaire :** *Quelle est la place de la thérapie miroir dans le traitement masso-kinésithérapique du Syndrome Douloureux Régional Complexe de type I ?*

---

**Référence de l'article :**
McCabe CS, Haigh RC, Ring EFJ, Halligan PW, Wall PD, Blake DR.
A controlled pilot study of the utility of mirror visual feedback in the treatment of complex regional pain syndrome (type 1).
Rheumatol Oxf Engl 2003 ; 42 (1) : 97‑101.

## Partie 1 : présentation de l'article

**Mots clés :** complex regional pain syndrome, mirror visual feedback

**Problématique :** L'objectif de cette recherche est d'évaluer l'efficacité de la thérapie miroir pour tester l'hypothèse que l'incongruité entre la sortie motrice et l'entrée sensorielle est à l'origine d'un SDRC I.

**Résumé de l'article :**
Cette étude traite l'efficacité de la thérapie miroir pour réduire les symptômes inhérents au SDRC I dont l'ancienneté diffère. McCabe effectue un essai en trois phases durant 6 semaines chez 8 patients atteints d'un SDRC I du membre inférieur (durée de la maladie comprise entre 3 semaines et 3 ans). Il s'intéresse à la gravité de la douleur et à l'amélioration fonctionnelle. Les stades de contrôle (visualisation de leurs deux membres au repos puis en mouvement, plan non réfléchissant) n'ont aucun effet analgésique. La thérapie miroir réduit la douleur, la différence de température et améliore la fonction dans le SDRC aigu (inférieur à 8 semaines). Aucune amélioration n'a été constatée pour le SDRC I chronique (plus de 2 ans). L'auteur conclut que l'observation du membre non affecté en mouvement rétablit la relation non douloureuse entre l'exécution motrice et le retour sensoriel. Mais l'importance des changements trophique et la diminution de la plasticité dans le SDRC I chronique empêchent ce résultat.

**Est-ce que l'article répond à la question initiale ?** OUI X NON O

## Partie 2 : évaluation quantitative de l'article par grille d'analyse

**Grille d'analyse critique choisie :** Grille de lecture d'un article thérapeutique

**Argumentation du choix :** Il s'agit ici de démontrer l'efficacité d'une thérapeutique en pratique clinique. J'utilise donc la grille d'un article thérapeutique recommandée par la HAS. Elle permet d'identifier le niveau de preuve de l'étude et l'applicabilité clinique de la thérapie miroir.

| Items | Résultat |
|---|---|
| 1. Les objectifs sont clairement définis | **Oui** |
| 2. Méthodologie de l'étude | |
| L'étude est comparative | **Oui** |
| • L'étude est prospective | **Oui** |
| • L'étude est randomisée | **Non** |
| Le calcul du nombre de patients a été fait à priori | **Non** |
| La population de l'étude correspond à la population habituellement traitée | +/- |
| Toutes les variables cliniquement pertinentes sont prises en compte | **Oui** |
| L'analyse statistique est adaptée | +/- |
| L'analyse est faite en intention de traiter | **Oui** |
| 3. Les résultats sont cohérents avec l'objectif de l'étude et tiennent compte d'éventuels effets secondaires | **Oui** |
| 4. Applicabilité clinique | |
| La signification clinique est donnée | **Oui** |
| Les modalités de traitement sont applicables en routine | **Oui** |

**Total obtenu :** 8/12 (2 Non et 2 partiellement favorable / 12 items)

Introduction Méthodologie Résultats and Discussion/applicabilité clinique

**Remarque(s) :**

L'étude est de faible puissance puisqu'il s'agit d'une étude de cas. Sa méthodologie n'est pas toujours adaptée : 2 non/8 items avec 2 +/- (partiellement favorable). Cette technique présente cependant une applicabilité clinique optimale qui permet son extrapolation quotidienne pour le patient.

## Partie 3 : évaluation qualitative de l'article

1. **Est-ce que l'article respecte une structure IMRaD ?** OUI X NON O
2. **Est-ce que la problématique apparait à la fin de l'introduction ?** OUI X NON O
3. **Quel est le type d'article (cocher la case correspondante) ?**

| | | | |
|---|---|---|---|
| **Etude scientifique** | | **Recommandation** | |
| **Méta-analyse** | | **Revue de littérature** | |
| **Avis d'auteur** | | **Etude de cas** | X |

4. **Quel est l'objet de l'article ?**

| | | | |
|---|---|---|---|
| **Evaluation d'un outil** | | **Evaluation d'une technique** | X |
| **Evaluation diagnostique** | | **Autre** | |

5. **Quelle est la population cible ?**
   Patients adultes ayant un SDRC I (suivant les critères diagnostiques du syndrome) d'un membre, recrutés successivement sur une période de 18 mois dans des cliniques externes au « Royal National Hospital for Rheumatic Diseases ».

6. **Est-ce que la méthodologie est cohérente par rapport à la problématique ?** Oui
   *Si NON, pourquoi ?*

7. **Si c'est une étude scientifique ou une étude de cas, est-ce que les résultats présentent :**
   - Les moyennes OUI O NON X
   - Les écarts types OUI O NON X
   - Des tableaux et des graphiques cohérents avec le texte OUI X NON O
   - Les valeurs de p OUI O NON X

8. **Si c'est une revue de littérature ou une méta-analyse, est-ce que l'article présente la méthodologie de recherche documentaire ?** OUI O NON O

9. **Est-ce que les biais sont discutés ?** OUI O NON X

10. **Quelles sont les limites de l'étude ?**
    - C'est une étude de cas de 8 patients uniquement : il est donc difficile d'extrapoler les résultats à tous les patients atteints de SDRC I. D'autres études randomisées et contrôlées sont nécessaires.
    - Pas d'évaluation des mesures à long terme.
    - L'analyse statistique (moyenne, écarts types, valeur de p) n'a pas été réalisée.
    - Les biais ne sont pas discutés.

11. **Quelles sont les références citées dans l'article susceptibles d'être intéressantes pour répondre à la question initiale ?**
    - Flor H, Braun C, Elbert T, Birbaumer N. Extensive reorganization of primary somatosensory cortex in chronic back pain patients. Neurosci Lett 1997 ; 224 : 5–8.

## Partie 4 : points clés à retenir

1. La thérapie miroir est efficace pour réduire la douleur et améliorer la fonction dans le SDRC I aigu, mais pas dans le SDRC I chronique.
2. L'observation du membre non affecté en mouvement rétablit la relation non douloureuse entre l'exécution motrice et le retour sensoriel.
3. L'importance des changements trophique et la diminution de la plasticité dans le SDRC I chronique est à l'origine de l'inefficacité de la thérapie miroir durant cette phase.
4. Simple étude de cas. Cette étude doit être complétée par des recherches de qualité méthodologique supérieure.

**Conclusion :** Cette étude met en évidence une importante diminution de la douleur à la suite de la thérapie miroir chez les patients dont l'évolution du SDRC I est inférieure à 8 semaines. L'auteur relève également une disparition de la différence de température entre les deux membres et une récupération de leur capacité fonctionnelle. Chez les patients présentant un SDRCI depuis 5 mois à un an, la douleur a disparu et une amélioration fonctionnelle est à noter. Cependant, la température du membre atteint n'a diminué que chez un seul des deux cas. Enfin, aucune amélioration n'a été constatée chez les patients présentant un SDRC depuis plus de 2 ans. La thérapie miroir semble donc efficace dans la phase aiguë de la maladie pour diminuer la douleur et améliorer la fonction. En revanche, l'importance des changements trophiques et la diminution de la plasticité dans le SDRC I chronique est à l'origine de l'inefficacité de la thérapie miroir durant cette phase. Selon les caractéristiques du niveau de preuve d'une étude établie par la HAS (puissance de l'étude, taille de l'échantillon, adéquation du protocole à la problématique, biais etc.) [95], j'en déduis que cette étude de cas possède un faible niveau de preuve.

**Annexe XVIII** : Fiche de lecture n°5 de l'étude de Moseley [119]

# FICHE DE LECTURE n°5

**Nom : PAILLARD** **Prénom : Charline**
**Date de réalisation :** 12/02/2017

**Question à l'origine de cette recherche documentaire :** *Quelle est la place de la thérapie miroir dans le traitement masso-kinésithérapique du Syndrome Douloureux Régional Complexe de type I ?*

---

**Référence de l'article :**
Moseley G.
Graded motor imagery for pathologic pain : a randomized controlled trial.
Neurology 2006 ; 67 (12) : 2129-34.

## Partie 1 : présentation de l'article

**Mots clés :** les mots clés ne sont pas précisés.

**Problématique :** L'imagerie motrice est efficace pour une petite population de patients atteints du SDRC I. Réduit-elle la douleur et le handicap pour une population plus large de patients avec un SDRC I et de personnes souffrant de leur membre fantôme ?

**Résumé de l'article :**
Cette étude randomisée et contrôlée s'intéresse à l'efficacité à grande échelle de l'imagerie motrice pour réduire la douleur chronique et le handicap de patients atteints d'un SDRC I et de personnes souffrant de leur membre fantôme. 51 patients dont 37 atteints d'un SDRC I sont répartis aléatoirement dans 2 groupes : le premier réalise un programme d'imagerie motrice (reconnaissance de la latéralité, mouvements imaginés et mouvements miroirs) durant 6 semaines tandis que le second reçoit un traitement masso-kinésithérapique « usuel ». Le suivi est réalisé sur 6 mois. Les résultats montrent une diminution significative de la douleur et du handicap pour le groupe expérimental, mais pas pour le groupe contrôle. Ces résultats ont été maintenus durant 6 mois. Les résultats montrent que l'imagerie motrice réduit la douleur et le handicap chez les patients souffrant de douleurs de leur membre fantôme ou à la suite d'un SDRC I. Les mécanismes de cet effet restent flous.

**Est-ce que l'article répond à la question initiale ?** OUI X NON O

## Partie 2 : évaluation quantitative de l'article par grille d'analyse

**Grille d'analyse critique choisie :** Echelle PEDro

**Argumentation du choix :** Cette étude randomisée et contrôlée vise à évaluer l'efficacité de l'imagerie motrice chez les patients atteints d'un SDRC I et les personnes présentant des douleurs de leur membre fantôme. Plus précise que la grille d'analyse d'un article thérapeutique de la HAS et validée à l'international, j'utilise l'échelle PEDro pour réaliser la fiche de lecture.

| Items | Résultat | Où ? |
|---|---|---|
| 1. Les critères d'éligibilité ont été précisés | **Oui** | **p. 2129-30** |
| 2. Les sujets ont été répartis aléatoirement dans les groupes (pour un essai croisé, l'ordre des traitements reçus par les sujets a été attribué aléatoirement) | **Oui** | **p. 2129** |
| 3. La répartition a respecté une assignation secrète | **Oui** | **p. 2130** |
| 4. Les groupes étaient similaires au début de l'étude au regard des indicateurs pronostiques les plus importants | **Oui** | **p. 2131** |
| 5. Tous les sujets étaient « en aveugle » | **Non** | |
| 6. Tous les thérapeutes ayant administré le traitement étaient « en aveugle » | **Non** | |
| 7. Tous les examinateurs étaient « en aveugle » pour au moins un des critères de jugement essentiels | **Oui** | **p. 2130** |
| 8. Les mesures, pour au moins un des critères de jugement essentiels, ont été obtenues pour plus de 85% des sujets initialement répartis dans les groupes | **Oui** (50/51) x 100 = 98% | **p. 2131** |
| 9. Tous les sujets pour lesquels les résultats étaient disponibles ont reçu ou ont suivi l'intervention contrôle conformément à leur répartition ou, quand cela n'a pas été le cas, les données d'au moins un des critères de jugement essentiels ont été analysés « en intention de traiter » | **Oui** | **p. 2131** |
| 10. Les résultats des comparaisons statistiques intergroupes sont indiqués pour au moins un des critères de jugement essentiels | **Oui** | **p. 2131-2** |
| 11. Pour au moins un des critères de jugement essentiels, l'étude indique à la fois l'estimation des effets et l'estimation de leur variabilité | **Oui** | **p. 2131-2** |

**Total obtenu :** 8/10 (2 Non / 10 items)

Validité externe  Validité interne  Interprétabilité des résultats

**Remarque(s) :**

Le score obtenu de 8/10 considère ainsi l'étude comme méthodologiquement bonne malgré une viabilité interne moyenne (6/8). Les sujets et les thérapeutes ne sont pas « en aveugle », ce qui signifie qu'ils étaient capables de discriminer s'ils avaient reçus/réalisés ou non le

traitement. L'effet placebo ou l'effet de Hawthorne peuvent biaiser les réponses des patients. L'« enthousiasme » du thérapeute pour le traitement est également une source d'erreur. Ceux-ci demeurent cependant interprétables (2/2).

## Partie 3 : évaluation qualitative de l'article

1. **Est-ce que l'article respecte une structure IMRaD ?** OUI X NON O
2. **Est-ce que la problématique apparait à la fin de l'introduction ?** OUI X NON O
3. **Quel est le type d'article (cocher la case correspondante) ?**

| | | | |
|---|---|---|---|
| **Etude scientifique** | X | **Recommandation** | |
| **Méta-analyse** | | **Revue de littérature** | |
| **Avis d'auteur** | | **Etude de cas** | |

4. **Quel est l'objet de l'article ?**

| | | | |
|---|---|---|---|
| **Evaluation d'un outil** | | **Evaluation d'une technique** | X |
| **Evaluation diagnostique** | | **Autre** | |

5. **Quelle est la population cible ?**
   Patients atteints d'une douleur de leur membre fantôme après amputation ou une blessure par avulsion du plexus brachial d'un bras ainsi que les patients présentant un SDRC I.

6. **Est-ce que la méthodologie est cohérente par rapport à la problématique ?** Oui
   *Si NON, pourquoi ?*

7. **Si c'est une étude scientifique ou une étude de cas, est-ce que les résultats présentent :**
   - Les moyennes OUI X NON O
   - Les écarts types OUI X NON O
   - Des tableaux et des graphiques cohérents avec le texte OUI X NON O
   - Les valeurs de p OUI X NON O

8. **Si c'est une revue de littérature ou une méta-analyse, est-ce que l'article présente la méthodologie de recherche documentaire ?** OUI O NON O

9. **Est-ce que les biais sont discutés ?** OUI X NON O

10. **Quelles sont les limites de l'étude ?**
    - Le caractère « en aveugle » non respecté qui peut biaiser les résultats.
    - L'hétérogénéité des échantillons (3 pathologies différentes) qui ne permet pas d'analyser précisément l'effet de la thérapie sur le SDRC I.
    - L'inclusion des patients basée sur la présence de signes et symptômes cliniques du SDRC I et non sur les mécanismes : il est possible que certaines formes soient plus

adaptées que d'autres pour réaliser l'imagerie motrice. La généralisation des résultats doit être discutée.

**11. Quelles sont les références citées dans l'article susceptible d'être intéressantes pour répondre à la question initiale ?**


- Moseley GL. Graded motor imagery is effective for long-standing complex regional pain syndrome. Pain 2004 ; 108 : 192–198.
- Moseley GL. Is successful rehabilitation of complex regional pain syndrome due to sustained attention to the affected limb? A randomized clinical trial. Pain 2005 ; 114 : 54–61.
- McCabe CS, Haigh RC, Halligan PW, Blake DR. Referred sensations in patients with complex regional pain syndrome type 1. Rheumatology 2003 ; 42 : 1067–1073.
- McCabe CS, Moseley GL. Functional strategies of restoration of complex regional pain syndrome. In : Justins D, ed. Refresher course syllabus (pain 2005—an updated review). Amsterdam: IASP Press, 2005.
- Moseley GL. Why do people with CRPS1 take longer to recognise their affected hand? Neurology 2004 ; 62 : 2182–2186.
- Flor H. The functional organization of the brain in chronic pain. Prog Brain Res 2000 ; 129 : 313–322.
- Forouzanfar T, Koke AJA, van Kleef M, Weber WEJ. Treatment of complex regional pain syndrome type I. Eur J Pain 2002 ; 6 : 105–122.
- Moseley GL, Schweinhardt P, Wise R, Tracey I. Virtual, imagined and mirror movements—a novel approach to complex regional pain syndrome (CRPS1). In : Europ Fed IASP Chapt Triennial Conference ; Prague, Czech Republic ; 2003.
- Moseley GL, Sim DF, Henry ML, Souvlis T. Experimental hand pain delays recognition of the contralateral hand—evidence that acute and chronic pain have opposite effects on information processing? Cogn Brain Res 2005 ; 25 : 188–194.
- Moseley GL. Distorted body image in complex regional pain syndrome type 1. Neurology 2005 ; 65 : 773.
- Maihofner C, Handwerker HO, Neundorfer B, Birklein F. Patterns of cortical reorganization in complex regional pain syndrome. Neurology 2003 ; 61 : 1707–1715.
- Flor H. Cortical reorganisation and chronic pain: implications for rehabilitation. J Rehabil Med 2003 ; 35 : 66–72.
- McCabe CS, Haigh RC, Halligan PW, Blake DR. Simulating sensorymotor incongruence in healthy volunteers : implications for a cortical model of pain. Rheumatology 2005 ; 44 : 509–516.


## Partie 4 : points clés à retenir

1. L'imagerie motrice est efficace pour réduire la douleur chronique et améliorer la fonction des patients atteints d'un SDRC I et ses effets sont maintenus à long terme (6 mois).
2. Les mécanismes de ces effets restent flous.

**Conclusion :** Cette étude randomisée et contrôlée montre l'intérêt de l'imagerie motrice dans la phase chronique de la maladie.

**Annexe XIX** : Attestation de covalidation du sujet de mémoire

CHRU Besançon
centre hospitalier régional universitaire

INSTITUT DE FORMATION DE PROFESSIONS DE SANTÉ
FORMATION MASSO-KINESITHERAPIE
2, place St Jacques
25030 BESANÇON CEDEX

Franche-Comté
Conseil régional

# DIPLÔME d'ÉTAT DE MASSO-KINESITHERAPIE 2017

## ATTESTATION DE COVALIDATION DU SUJET DE MEMOIRE

Nom de l'Etudiant : PAILLARD Charline
Nom du Référent de stage : GAUTIER Philippe
Nom du Référent de mémoire : LE MOTEUX Cécile
Nom du Directeur de mémoire : Véronique GRATTARD

Le Référent de stage, le référent de mémoire et le Directeur de mémoire attestent avoir covalidé le sujet de mémoire présenté par Charline PAILLARD Etudiant de l'Unité de Formation en Masso-Kinésithérapie de Besançon.

Le sujet de mémoire est le suivant :
Prise en charge d'un patient présentant une fracture ouverte tibio-fibulaire gauche traitée par ostéosynthèse suite à un accident de la voie publique.

L'étudiant
Signature

Le référent de stage
Signature

C.E.R.S Saint-Raphaël
Centre Européen de Rééducation du Sportif
RN 98 - BP 510
83705 ST RAPHAEL CEDEX
Tel 33(0)4 94 19 70 50
Fax 33(0)4 94 83 60 09

Le référent de mémoire
Signature

Le cadre de santé
Directeur de mémoire
Signature

Document à retourner dûment complété à l'UFMK le 28 novembre 2016.

# RESUME

Ce mémoire s'inscrit dans le cadre de la prise en charge masso-kinésithérapique à J+60 d'un patient de 28 ans qui présente, suite à un accident de la voie publique, une fracture ouverte tibio-fibulaire gauche traitée par ostéosynthèse. Ce traumatisme est à l'origine d'un Syndrome Douloureux Régional Complexe de type I, diagnostiqué quelques jours après la fin de mon stage.

La première partie de ce travail relate le cas clinique de Monsieur L. Après avoir fait l'état des connaissances sur la fracture en générale et les spécificités liées au pilon tibial, je retrace les bilans et la rééducation masso-kinésithérapique effectués chez ce patient sur une durée de six semaines. La deuxième partie expose une revue de littérature répondant à la problématique suivante : Quelle est la place de la thérapie miroir dans le traitement masso-kinésithérapique du Syndrome Douloureux Régional Complexe de type I ?

Elle permet d'établir l'intérêt de cette technique, en phase aigüe, pour lutter contre la douleur, les troubles trophiques et la limitation de fonction persistants chez le patient. D'avantage d'études sont nécessaires pour confirmer ces résultats.

**Mots-clés :** efficacité, fracture tibio-fibulaire, imagerie motrice, rééducation, sdrc, thérapie miroir, traitements