Institut Régional de Formation aux Métier de la Rééducation et Réadaptation

Pays de la Loire

54, rue de la Baugerie – 44230 – SAINT SEBASTIEN SUR LOIRE

Stabilisation d'un valgus calcanéen par implant du sinus du tarse : Prise en charge Masso-Kinésithérapique d'un patient de J75 à J96.

Anthony LE COCQ

Travail Écrit de Fin d'Etudes

En vue de l'obtention du Diplôme d'Etat de Masseur-Kinésithérapeute

Année 2015-2016

REGION PAYS DE LOIRE

Remerciements

A Madame S.V- M, pour l'aide fournie dans l'obtention d'articles nécessaires au développement de ce mémoire.

A mon tuteur de mémoire et à toute l'équipe de formateurs de l'IFM3R.

A mes amis de promotion, en particulier l'AG.

A ma famille et mon entourage pour tout le soutien moral et financier, sans qui mon parcours en kinésithérapie et l'aboutissement de ce projet n'auraient pas eu lieu.

AVERTISSEMENT

Les travaux écrits de fin d'études des étudiants de l'Institut Régional de Formation aux Métiers de la Rééducation et de la Réadaptation sont réalisés au cours de la dernière année de formation MK.

Ils réclament une lecture critique. Les opinions exprimées n'engagent que les auteurs. Ces travaux ne peuvent faire l'objet d'une publication, en tout ou partie, sans accord des auteurs et de l'IFM3R.

Résumé

La réalisation de ce travail écrit de fin d'études de masso-kinésithérapie porte sur l'étude du cas clinique de Madame M. Cette patiente de 46 ans présente un pied plat valgus réduit par arthrorise de la sous-talienne.

La rééducation sera portée sur l'obtention d'une cheville fonctionnelle par le biais d'une récupération musculo-squelettique ainsi que des amplitudes articulaires.

Dans le cadre d'une arthrorise de la sous-talienne, il nous est interdit de mobiliser manuellement les articulations talo-crurale et sous-talienne limitant ainsi notre prise en charge masso-kinésithérapique. Une démarche réflexive a donc été nécessaire pour tenter d'optimiser la rééducation de Madame M tout en respectant les consignes chirurgicales.

Mots Clés

- Pied plat valgus
- Arthrorise sous-talienne
- Gain articulaire

Abstract

This thesis was realized in the context of a end-of-studies physiotherapy degree and is based on the study of Mrs. M. This 46-years old patient show a flat foot which can be corrected with a subtalar arthroroesis.

The rehabilitation involves a muscoloskeletal recovery and an extended joint range of motion in order to obtain a fonctionnal ankle.

A subtalar joint arthroroesis does not allow us to act directy and manually on the subtalar and talocrural joints which strongly limits the benefits of physiotherapy. In this way, a reflective analysis is necessary to optimize Mrs. M rehabilitation, in the respect of the chirurgical process.

Key Words

- Subtalar arthroereisis
- Valgus flat foot
- Articular gain

Sommaire

1 Introduction 1

2 Cadre conceptuel 2

2.1 Rappel biomécanique et anatomo-physiologique de la cheville et du pied. 2

2.2 Pied plat valgus. 4

2.3 L'arthrorise sous-talienne 5

3 Présentation du patient 6

3.1 Histoire de la maladie 7

4 Bilan et diagnostic kinésithérapique 8

4.1 Évaluation initiale de la patiente du 10/09/2015 (à j75) 8

4.1.1 Évaluation de la fonction algique 8

4.1.2 Évaluation de la fonction cutané-trophique et circulatoire 8

4.1.3 Évaluation de la fonction articulaire 9

4.1.4 Évaluation de la fonction musculaire 10

4.1.5 Évaluation fonctionnelle 11

4.1.6 Évaluation de la fonction neurologique 12

4.1.7 Profil psychologique 12

4.2 Limitations d'activités et restrictions de participation 12

5 Diagnostic Masso-Kinésithérapique 13

6 Traitement kinésithérapique 14

6.1 Principes et précautions de rééducation 14

6.2 Objectifs de rééducation 14

6.3 Description des techniques 15

6.4 Traitement antalgique et drainage de l'œdème 15

6.5 Traitement des cicatrices 15

6.6 Traitement des raideurs articulaires 16

6.7 Lutte contre l'hypoextensibilé du tendon d'Achille 18

6.8 Renforcement musculaire 18

6.9 Travail de la proprioception de la cheville et du pied 20

6.10 Réharmonisation et réentrainement à la marche 22

7 Évaluation de fin de prise en charge à J96 22

8 Discussion 23

9 Conclusion 30

Références bibliographiques

Annexes

Travail Écrit de Fin d'Études

1 Introduction

Le Centre Européen de Rééducation du Sportif à Saint-Raphaël est un centre spécialisé dans la traumatologie du membre supérieur et du membre inférieur. Les patients y viennent la demi-journée pour leur rééducation et dispose de nombreux moyens de rééducation. Le centre de Saint-Raphaël se définit comme un intermédiaire entre le centre de rééducation post-opératoire et le libéral.

Les principales pathologies rencontrées sont des ruptures du ligament croisé antérieur, des prothèses totales de genou ainsi que des lésions musculaires chez les sportifs de haut-niveau. On y trouve également des patients avec des pathologies bien plus spécifiques, comme Madame M qui s'est fait opérer d'un implant dans le sinus du tarse pour réduire le valgus calcanéen associé à une ténosynovectomie du tibial postérieur.

Cette patiente nous a paru intéressante dans la prise en charge, étant donné son opération peu commune et du fait qu'aucun protocole de rééducation déterminé ne soit établit. Les consignes chirurgicales étaient les suivantes :

- Mobilisation manuelle de la talo-crurale et de la subtalaire interdite.
- Marche avec une canne jusqu'au 18/09/2015 puis sevrage de celle-ci.
- Travail des muscles de la cheville et en particulier du tibial postérieur en excentrique.

De ceci, découle plusieurs questions :

Comment être efficace malgré l'implant ? Quels sont les risques liés à l'opération ? Que priorise-t-on dans la rééducation de Madame M ? Comment traiter les articulations talo-crurale et subtalaire en respectant les consignes chirurgicales ? Pourquoi une patiente dont la mobilisation manuelle des articulations de la subtalaire et de la talo-crurale est contre indiquée chirurgicalement a le droit à la déambulation en charge ?

Toutes ces questions ont permis de formuler la problématique suivante :

Comment prendre en charge cette patiente de façon la plus efficiente possible **alors que** les indications chirurgicales limitent la prise en charge masso-kinésithérapique ?

Cette problématique pourrait au premier regard passer pour un conflit d'intérêt entre Masseur-Kinésithérapeute et Chirurgien. Il n'en est rien de tout cela. Tout d'abord, nous tenons à préciser que nous ne remettons en aucun cas le chirurgien en cause et sa pratique professionnelle. Bien au contraire, une entrevue avec le chirurgien a été effectuée, celui-ci nous explique que c'est une opération rare avec encore peu de recul et ne possédant pas de protocole post-opératoire déterminé. C'est pourquoi l'interdiction à la mobilisation manuelle est une précaution afin de minimiser le risque d'expulsion de l'implant afin de jouer la carte de la sécurité.

2 Cadre conceptuel

2.1 Rappel biomécanique et anatomo-physiologique de la cheville et du pied.

La cheville associe anatomiquement les articulations tibio-fibulaire et talo-crurale inférieures. C'est une zone de changement d'axe faisant partie du cadran de l'arrière pied. Elle est considérée comme une pince bimaléolaire.

- ✓ La tibio-fibulaire inférieure est une syndesmose
- ✓ La talo-crurale associe la partie inférieure du tibia, de la fibula et la partie supérieure du talus. Elle est considérée comme ginglyme et permet des mouvements de flexion dorsale et de flexion plantaire. On notera une amplitude physiologique de 20° en flexion dorsale et 40° en flexion plantaire.

L'ensemble de la cheville est essentiellement stabilisé par les éléments passifs, c'est-à-dire la capsule, la membrane interosseuse, les rétinaculums et particulièrement les ligaments collatéraux. Cette stabilisation passive est supplée par les éléments actifs provenant des muscles extrinsèques du segment jambier dont leur rôle est majoritairement dynamique.

Le pied est l'extrémité distale et terminale du membre inférieur. Il gère les contacts statiques et dynamiques. Au niveau osseux, le pied regroupe 22 os se répartissant entre tarse, métatarses et phalanges ainsi que 2 sésamoïdes.

On dissocie l'arrière pied composé du talus et du calcanéus, le medio-pied composé du naviculaire, du cuboïde et des cunéiformes et l'avant pied composé des métatarses et des phalanges.

L'ensemble forme un pied à mobilité tridimensionnelle avec les interlignes suivantes :

- ✓ Une interligne subtalaire permettant des mouvements d'ajustement de l'arrière pied par rapport au sol. Nous noterons que l'axe de mobilité de la subtalaire décrit par Henké est oblique en haut, en avant et en dedans permettant les mouvements d'inversion et d'éversion.

- ✓ Une interligne transverse du tarse ou interligne de Chopart. Elle permet de faibles mouvements sur les côtés (abduction-adduction) et dans le plan sagittal (flexion plantaire et dorsale) mais possède une rotation axiale (prono-supination) plus mobile et particulièrement vers l'intérieur dû à la forme en S de l'interligne.
- ✓ Une interligne tarso-métatarsien ou interligne de Lisfranc. Elle est propice à une mobilité différenciée entre les cinq rayons. Cet assemblage forme un emboitement imparfait qui permet de faibles débattements en flexion-extension, abduction-adduction et prono-supination.
- ✓ Puis des interlignes métatarso-phalangiens (MP) et interphalangiens (IP). Elles sont de types classiques, c'est-à-dire cinq ellipsoïdes pour les MP et des ginglymes pour les IP.

L'ensemble du pied est stabilisé prioritairement par le système capsulo-ligamentaire lié à la charpente osseuse. Ce système passif est suppléé par les muscles intrinsèques qui vont avoir une dominante de stabilité contrairement aux muscles extrinsèques du pied qui vont avoir une dominante dynamique permettant la mobilité de celui-ci (1).

Durant ce travail écrit de fin d'études, l'intérêt pour l'articulation subtalaire sera majoritaire, un rappel des principaux muscles agissant sur celle-ci est nécessaire.

Le long fibulaire prend son origine sur la face supéro-latérale de la fibula et se termine sur la face inférieure des bords latéraux du cunéiforme médial et la base du premier métatarsien. Il assure la pronation, l'abduction et la flexion plantaire. Ce qui en fait un muscle participant à l'éversion. Son action statique permet un maintien de la voute plantaire.

Le court fibulaire prend son origine sur les deux tiers inférieurs de la face latérale de la fibula. Il se termine sur le tubercule latéral de la base du cinquième métatarsien. Son action permet l'abduction et la pronation qui le fait donc participer à l'éversion.

Le tibial postérieur s'insère sur la face postérieure de la membrane interosseuse et la région voisine du tibia et de la fibula. Il se termine sur tous les os du tarse sauf le talus, le premier et cinquième métatarsien et plus précisément sur le naviculaire. Son action dynamique lui confère le rôle d'inverseur pur, c'est-à-dire la combinaison d'une supination, d'adduction et de flexion plantaire. Son rôle statique est important étant donné qu'il maintient l'arche médiale du pied durant la marche.

Enfin, il sera intéressant de rappeler le rôle statique du fléchisseur de l'hallux qui prend son origine au niveau de la face postérieur de la fibula, et se termine sur la face plantaire de la deuxième phalange de l'hallux. Ce muscle permet une flexion de l'hallux mais c'est son rôle statique de soutien du sustentaculum et donc de la voûte plantaire qui est à remarquer (2).

2.2 Pied plat valgus.

Aucune étude ne définit le pied plat valgus quantitativement selon une radio ou une valeur clinique stricte. Une définition qualitative globale existe tout de même se caractérisant anatomiquement par une perte de la hauteur de l'arche longitudinale médiale de la voute plantaire, s'accompagnant d'un valgus calcanéen et d'une abduction-supination de l'avant pied (3).Eric TOULLEC (4) le définit également comme un affaissement du pied en charge et une défaillance de la propulsion lors de la charge.

Malgré une anatomie pathologique uniforme avec des déformations primaires de l'arrière-pied conduisant à des déformations secondaires de l'avant-pied, la physiopathologie est multiple et variée.
Steven M.RAIKIN (5) précise qu'une hypotonie des fibulaires et une rétraction du tendon d'Achille peuvent être constatées, mais insiste sur l'importance de la faiblesse du tibial postérieur comme principale étiologie du pied plat valgus associée à d'autres faillites mécaniques de verrouillage du pied :

- ✓ Un défaut de soutien élastique du « spring ligament » et du tendon du tibial postérieur dans l'articulation talo-calcanéo-plantaire sollicité lors de l'appui selon BONNEL (6).
- ✓ Une distension du ligament collatéral médial de l'articulation tibio-tarsienne entrainant un valgus de l'arrière pied.
- ✓ Un déficit du mécanisme de treuil décrit par Hicks et prouvé plus tard par Lundberg. (7). C'est-à-dire au niveau du médio pied, une hypo-tension des muscles intrinsèques et de l'aponévrose plantaire lors de l'appui entrainant une hyper-mobilité du premier rayon.

L'étiologie du pied plat valgus est variée, elle peut être d'origine congénitale, traumatique ou même dégénérative et classée en plusieurs stades de pied plat valgus *(Annexe 1).*

Durant ce travail écrit de fin d'études, nous allons nous intéresser au pied plat valgus réductible qui se définit généralement par un test de Jack positif, c'est-à-dire une hyper extension passive de l'Hallux creusant la voute plantaire via le mécanisme de treuil (3). Dans le cas contraire, le pied plat est considéré comme non réductible conduisant à une arthrodèse complète de l'articulation selon l'impotence fonctionnelle.

Le traitement médical du pied plat valgus associe orthèse plantaire et rééducation. Lorsqu'il y a un échec du traitement médical, un traitement chirurgical sera alors indiqué pour corriger les pieds plats flexibles. Cela comprend les ostéotomies et translation du calcanéus, les arthrodèses partielles intra ou extra articulaires ainsi que l'arthrorise du sinus du tarse chez l'adulte et l'enfant. A ceci, une combinaison des techniques de réparation tendineuse du tendon d'Achille ou du tibial postérieur est généralement effectuée comme le rappelle M.RAIKIN (5).

2.3 L'arthrorise sous-talienne

L'indication chirurgicale dépend de l'étiologie du pied plat et du type de lésion anatomopathologique.
L'objectif de l'arthrorise sous-talienne est de corriger les altérations de l'arrière pied en restaurant les rapports anatomiques entre le talus et le calcanéus *(Figure 1).* Elle ne bloque pas complètement l'articulation à la différence d'une arthrodèse.
Pour cette raison, elle n'est indiquée que dans les pieds plats souples ou flexibles lors d'une possible réduction anatomique et sans atteinte articulaire. Le pied plat souples est généralement mis en évidence par un test de Jack positif, c'est-à-dire une hyper extension passive de l'Hallux creusant la voute plantaire via le mécanisme de treuil (3).

Il y a encore quelques années, cette méthode chirurgicale n'était utilisée que pour les enfants mais à l'heure actuelle l'usage de l'implant sous-talien s'est étendu aux adultes (8). La pose d'une arthrorise sous-talienne est préconisée pendant 2 ans puis enlevée pour retrouver une mobilité maximale des articulations de l'arrière pied.

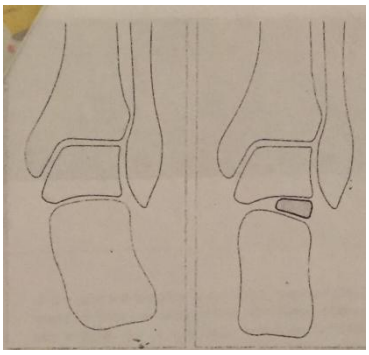

Figure 1 : Schéma simplifié de l'arthrorise sous talienne.

Figure 2 : Vis d'expansion en polyéthylène.

Elle consiste à exciser les ligaments « en haie » du sinus du tarse afin de replacer la tête du talus dans sa position anatomique, c'est-à-dire en haut, en arrière et en dehors. Puis l'introduction d'endoprothèse en polyéthylène de forme conique ou vis d'expansion *(Figure 2)* est réalisée avec des tailles différentes afin d'avoir une correction satisfaisante du valgus de l'arrière pied. Cette introduction est réalisée à l'aide d'un pistolet percuteur simplifiant l'implantation de la vis. Cette vis d'expansion possède de petites ailettes minimisant les risques d'expulsions.

C'est une technique chirurgicale simple présentant de bons résultats à long terme comme le montre l'étude de G. ALOVOR (9) sur 30 cas cliniques. Sur les 30 patients en pré-opératoire, 23 étaient au stade III et 7 au stade II. Puis lors de la révision, c'est-à-dire avec un recul moyen de 4 ans après l'opération, le nombre de patients était de 16 au stade I, 12 au stade II et 2 au stade III *(Graphique 1)* (10).

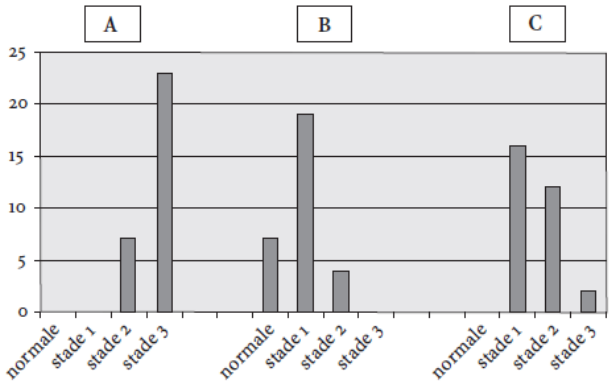

Graphique 1 : Empreinte plantaire (A=pré-opératroire, B=post-opératoire, C=à la révision)

Les complications de cette opération sont la douleur dans le sinus du tarse du à l'implant ainsi qu'un implant insuffisamment inséré conduisant à l'expulsion ou la création d'un conflit latéral en relation avec une implantation trop latéralisée (11).

Cette arthrorise subtalaire peut être réalisée en combinant une réparation des tissus mous comme cité précédemment.

3 Présentation du patient

Madame M est âgée de 46 ans. Le 26/06/2015 elle s'est fait opérer dans le cadre d'une mise en place d'un implant dans le sinus du tarse pour réduction du valgus calcanéen et ténosyvectomie du tibial postérieur de la cheville droite.

La prise en charge de Madame M se fera de J+75 à J+96.

Elle mesure 1.70 mètres pour 65 kilogrammes. Son indice de masse corporel est de 22.7, ce qui correspond à une corpulence normale. Elle est en arrêt de travail. Elle a une formation en ressources humaines mais travaillait dernièrement dans l'hôtellerie comme assistante gouvernante. C'est une ancienne sportive de haut niveau étant donné son passé à l'Institut National du Sport, de l'Expertise et de la Performance en tant que sprinteuse mais a dû arrêter sa carrière du fait de ses problèmes de cheville.

Elle vit en couple dans une maison de plain pied et n'a d'autre loisir que le sport.

Au niveau des antécédents médicaux et chirurgicaux, nous retrouvons :

- ✓ Une rupture de tendon d'Achille côté droit en 1995.
- ✓ Une ligamentoplastie bilatérale de cheville gauche reprise en 2008 provoquant une algoneurodystrophie.
- ✓ Une sclérose en plaques découverte en novembre 2014.
- ✓ Un cancer de l'utérus avec hystérectomie en avril 2015.

3.1 Histoire de la maladie

Il y a 10 ans, Madame M consulte pour une fissure au tendon d'Achille droit ainsi qu'une instabilité de la cheville. Une indication opératoire de ligamentoplastie bilatérale est réalisée. Malgré cela, elle ressent encore une instabilité de la cheville droite et le traitement kinésithérapique est un échec.

Le 04/01/2013, la patiente se fait une nouvelle entorse de la cheville avec prescriptions de séances de kinésithérapies.
Le 04/04/2013, Madame M se refait une nouvelle entorse. Elle passe alors une échographie, une fissure et une calcification du tendon d'Achille sont mises en évidence.

Elle se fait donc opérer le 04/10/2013 d'une ostéotomie du calcanéum ainsi qu'un peignage du tendon d'Achille de la cheville droite pour réduire son pied plat valgus. Lors de la rééducation post-opératoire, elle a des problèmes de cicatrisation, d'œdème et déclare un syndrome douloureux régional complexe. Après cette opération les douleurs ne diminuent pas mais augmentent sous la plante interne du pied ainsi que du côté externe. Au bout d'un mois, il y a une impotence fonctionnelle du pied droit.

Le 26/06/2015, une mise en place d'un implant dans le sinus du tarse pour réduire le valgus calcanéen ainsi qu'une ténosynovectomie du tibial postérieur sont réalisés *(Annexe 2).C'*est l'opération de dernier recours, en cas d'échec de celle-ci Madame M se fera arthrodèser la cheville.
Madame M est arrivée au Centre Européen de Rééducation du Sportif de Saint-Raphaël le 06/08/2015.
Les prescriptions post-opératoires indiquées par le chirurgien sont les suivantes :

- ✓ Interdiction de mobiliser manuellement la talo-crurale ainsi que la subtalaire étant donné l'implant.
- ✓ Travail des muscles de la cheville et en particulier du tibial postérieur en excentrique.
- ✓ Marche avec une canne jusqu'au 18/09/2015 puis sevrage de celle-ci.

4 Bilan et diagnostic kinésithérapique

4.1 Évaluation initiale de la patiente du 10/09/2015 (à j75)

4.1.1 Évaluation de la fonction algique

La patiente prend des antalgiques selon la douleur car elle ne veut pas en prendre matin, midi et soir. Elle a appris à vivre avec ses douleurs et ne présente aucune douleur au repos et en actifs sur table.

Lors de la mobilisation passive des os du pied, en particulier lors de la mobilisation de l'interligne de Chopart, la patiente se plaint de douleur en fin de d'amplitude côté à 3 selon l'échelle numérique.

Lors de la marche, elle côte une douleur à 4 lors de la phase d'appui. Cette douleur est un lancement dans la cheville et en particulier au niveau de la subtalaire qui diminue au bout de quelques pas alors cotée à 2 selon l'échelle numérique.

Madame M souffre de douleurs neuropathiques, c'est-à-dire une *« douleur initiée ou causée par une lésion primitive ou un dysfonctionnement du système nerveux » selon* l'IASP (International Association for the Study of Pain) (12). Ces douleurs sont mises en évidence avec le questionnaire DN4 d'une sensibilité de 83% et d'une spécificité de 90% comportant 10 questions et permettant de poser le diagnostic de douleurs neuropathiques si le nombre de réponses positives est supérieur ou égal 4/10 (13).
Madame M répond positivement à 5 questions sur 10 au score DN4 *(Annexe3),* nécessitant un traitement médical de 100 milligrammes de Lyrika® par jour.

4.1.2 Évaluation de la fonction cutané-trophique et circulatoire

La patiente présente de nombreuses cicatrices au niveau de la cheville droite, trois cicatrices en latérales et une en médiale.

La cicatrice médiale s'étend sur 8 centimètres, elle est oblique en bas et en avant en regard de la malléole tibial. Cette cicatrice présente des adhérences sur les 3 derniers centimètres en dessous de la malléole. Elle correspond à l'opération du 26/06/2015 pour la ténosyvectomie du tibial postérieur.

Au niveau des cicatrices latérales :

- Une au niveau de la malléole fibulaire de 2 centimètres due à la pose de l'implant. Elle ne présente aucune adhérence.

- Une en rétro malléolaire mesurant 6 centimètres due à la ligamentoplastie bilatérale réalisé le 04/10/2013, elle est oblique en bas et en avant. Elle ne présente aucune adhérence.

- Une autre en rétro malléolaire (2 centimètres en arrière de celle ci) due à une rupture du tendon d'Achille en 1995 et reprise pour l'ostéotomie du calcanéum en 2013. Partant de la partie supéro-latérale du calcanéum et remontant sur 7 centimètres, elle présente une adhérence sur 3 centimètres au niveau du calcanéum.

Madame M présente un œdème fibrosé, ne prenant pas le signe du godet au niveau de sa cheville. Une périmétrie est alors effectuée comparativement au membre contro-latéral. Le point de référence est la malléole tibiale *(Tableau 1).*

Tableau 1 : Mesures des amplitudes articulaires du pied.

	Membre inférieur droit (cm)	Membre inférieur gauche (cm)
Malléole tibial	26	23
+5 cm	21	20
+20 cm	29.5	32
Interligne de Chopart	22.5	21

Ce tableau met en évidence un œdème localisé au niveau de la cheville jusqu'au médio-pied et une amyotrophie des muscles de la jambe droite.

4.1.3 Évaluation de la fonction articulaire

Il n'y a pas de déficit articulaire au niveau du genou et de la hanche comparativement au membre contro-latéral.

Nous ne pourrons effectuer de goniométrie sur table en décharge au niveau de la talo crurale en passif étant donné la contre indication de mobilisation manuelle chirurgicale due à l'implant. Néanmoins Madame M a le droit à la marche, c'est pourquoi une mesure passive en charge est possible, on retrouve une flexion plantaire de 20° et une flexion dorsale de 5° contre 45° de flexion plantaire et 20° de flexion dorsale du côté gauche.

Au niveau de l'inversion et de l'éversion, nous la constatons en actif sur la table compte tenu des consignes chirurgicales, nous remarquons une nette différence qualitative de mobilité par rapport à la cheville gauche.

Au niveau du médio-pied et de l'avant pied, une mesure qualitative est d'abord effectuée au niveau de l'interligne de Chopart en prono-supination ainsi qu'à l'interligne de Lisfranc dans tous les plans de l'espace. La patiente présente un enraidissement sous forme de résistance constante de ces articulations dans toute l'amplitude et une limitation d'amplitude comparativement au côté gauche.

Puis intervient la mesure quantitative en passif à l'aide d'un goniomètre de Rippstein *(Tableau 2) :*

Tableau 2 : Mesures des amplitudes articulaires du pied.

	Pied droit (En degrés)	Pied gauche (En degrés)
Chopart (Prono/Supination)	5°/10°	10°/15°
Lisfranc (Prono/Supination)	5°/5°	5°/10°
Lisfranc (Flexion/Extension)	5°/5°	10°/5°
MP (Flexion/Extension)	30°/50°	40°/60°

.

Aspect morphostatique de la patiente

La patiente présente un pied creux principalement au niveau du médio pied avec une position permanente en varus en charge et en décharge.

4.1.4 Évaluation de la fonction musculaire

Evaluation de la force musculaire

Une évaluation par analogie au testing international selon Daniels et Worthingham (14) est effectuée sur l'ensemble du membre inférieur comparativement au côté sain de la patiente.

Tableau 3 : Évaluation de la force musculaire

	Cotation par analogie du testing international
Ilio-psoas	5
Grand fessier	5
Moyen fessier	5
Quadriceps	4
Ischios-Jambiers	5
Tibial antérieur	4
Tibial postérieur	3
Triceps sural	2
Fibulaires	3
Long fléchisseurs des orteils	3
Long fléchisseurs de l'Hallux	4
Long extenseur des orteils	3
Long extenseur de l'Hallux	4

Il est intéressant de noter que ce n'est pas la douleur qui limite le mouvement mais la force musculaire pure.

Hypoextensibilité

Aucune hypoextensibilité des ischios-jambiers et du quadriceps n'est à remarquer.
Toutefois, une hypoextensibilité du triceps sural est mise en évidence due à un déficit de flexion dorsale de cheville genou tendu et genou fléchit comparativement au côté sain. Ce déficit de flexion dorsale est mesuré lors d'une auto-mobilisation en charge car nous rappelons que nous ne pouvons mobiliser la talo-crurale manuellement. La patiente présente un déficit de 25° de flexion dorsale genou tendu et 20° genou fléchi. De plus, la patiente ressent le manque de mobilité dans son triceps sural et indique que celui-ci l'empêche d'aller plus loin dans sa flexion dorsale de cheville.

Amyotrophie

La perte de volume musculaire la plus importante se situe à 20 cm au dessus de la malléole tibiale et se situe au niveau des chefs musculaires des gastrocnémiens, en effet on retrouve 2.5 centimètre de moins lors de la périmétrie comparativement au côté sain. En corrélation avec l'évaluation de la force musculaire nous pouvons émettre l'hypothèse qu'il s'agit d'une amyotrophie de triceps sural.

4.1.5 Évaluation fonctionnelle

A ce stade, la patiente n'a pas d'appréhension mais marche avec une boiterie d'esquive lors de la phase d'appui. Cette boiterie est due en partie à la douleur au niveau de l'arrière pied lors de l'attaque du talon au sol de Madame M, la douleur est côté à 2/10 selon l'échelle verbale numérique. Cette boiterie est également due au déficit d'amplitude articulaire de la talo-crurale, en particulier avec un déficit de flexion dorsale.
Nous remarquons également un pied partant vers l'intérieur lors de la phase d'appui ainsi qu'un recul du bassin et une bascule antérieure du tronc en fin phase de phase d'appui.
Son périmètre de marche est limité par la douleur et à la fatigue musculaire sur les longs trajets, c'est-à-dire pour un trajet supérieur à 1 kilomètre. C'est pour cela que Madame M utilise ses cannes ou sa botte de marche lors des longs trajets.
Au test de marches de 6 minutes, la patiente effectue la distance de 450 mètres.

Elle est autonome pour l'ensemble des activités de la vie quotidienne.

4.1.6 Évaluation de la fonction neurologique

Madame M est atteinte d'une sclérose en plaques de forme rémittente alternant poussées et rémissions diagnostiquée en novembre 2014. Cette pathologie est une maladie inflammatoire chronique et démyélinisante du système nerveux central. Elle est caractérisée par différentes phases selon l'Agence Nationale d'Accréditation et d'Évaluation en Santé, qui va les diviser selon une échelle (EDSS : Expanded Disability Statut Scale) (15).

- La phase de marche autonome avec un EDSS < 6.0
- La phase d'autonomie au fauteuil avec un EDSS entre 6.5 et 7
- La phase de dépendance avec un EDSS >7.5

Dans le cadre de la prise en charge, Madame M est en phase de rémission, c'est-à-dire « une amélioration pendant 1 mois minimum ». Elle a un EDSS à 0 et ne présente pas de fatigue au cours des séances, qui est la caractéristique majeure de la sclérose en plaques. La patiente est asymptomatique depuis sa première phase de poussées en novembre 2014.

4.1.7 Profil psychologique

La patiente est encore sous traitement pour son cancer de l'utérus, a déclaré une sclérose en plaque et ne pourra avoir d'enfant. Elle est suivie par un psychologue au sein du centre.

De plus Madame M s'impatiente dans sa rééducation car elle ne voit pas de réels progrès après l'opération. Néanmoins, Madame M reste coopérante, motivée et volontaire en effectuant les exercices de façon précise.

4.2 Limitations d'activités et restrictions de participation

L'ensemble des déficits de structures et de fonctions est à l'origine de ces limitations d'activités. En effet, la patiente ne peut se déplacer sur de longues distances sans aides techniques.

Cette limitation d'activité empêche la patiente de reprendre son activité professionnelle en tant qu'assistante gouvernante. La pratique de la course à pied ainsi que tout autre effort physique intense pouvant solliciter sa cheville sont également impossible étant donné le risque de contraintes.

5 Diagnostic Masso-Kinésithérapique

Madame M âgée de 46 ans est une ancienne sportive de haut niveau en athlétisme à l'INSEP. Elle s'est réorientée dans les ressources humaines. Elle présente une cheville et un pied raides suite à de nombreuses opérations dont une il y a 75 jours pour la mise en place d'un implant dans le sinus du tarse pour réduction du valgus calcanéen et ténosynovectomie du tibial postérieur de la cheville droite. Il s'agit d'une opération de dernier recours afin d'éviter l'arthrodèse de la subtalaire.

Elle signale des douleurs et présente des déficits :

- ✓ Cutanés avec des cicatrices adhérentes dues aux opérations et à l'immobilisation de la cheville après la dernière opération.
- ✓ Trophiques et vasculaires avec un œdème persistant localisé sur l'ensemble de la cheville dû au traumatisme opératoire.
- ✓ Articulaires avec un déficit actif de 25° en flexion dorsale de la cheville dû à l'hypoextensibilité du triceps sural et de 15° en flexion plantaire de la cheville dû à la longue immobilisation et au déficit musculaire comparativement au côté sain.
- ✓ Musculaires par un déficit des muscles extrinsèques de la cheville. On constate également une amyotrophie de 2.5 centimètres de la jambe à + 20 centimètres de la malléole tibiale conséquence de la sous-utilisation et de l'immobilisation du segment jambier.

En raison de ces déficits et malgré un genou verrouillant en actif, la patiente présente une boiterie d'esquive à la douleur et une attitude du pied en varus. Madame M ne peut se déplacer sans béquilles sur de longues distances.

Concernant les limites dans la rééducation, la sclérose en plaques diagnostiquée en novembre 2014 sera un facteur de fatigabilité qu'il faudra surveiller. Les contre-indications chirurgicales concernant la mobilisation manuelle de la talo-crurale et de la subtalaire seront un frein aux gains articulaires de ces articulations.

Le projet de Madame M est de retrouver une vie normale, c'est-à-dire reprendre son travail par le biais d'une marche normale, c'est-à-dire sans douleur et plus endurante. A long terme, la patiente souhaiterait refaire du sport.

Le projet de l'équipe est prioritairement d'obtenir une bonne mobilité de la cheville et des os du pied ainsi que le renforcement de celle-ci pour retrouver une marche physiologique.

6 Traitement kinésithérapique

6.1 Principes et précautions de rééducation

- ✓ Respecter les consignes chirurgicales, en particulier la contre-indication d'une mobilisation manuelle de la talo-crurale et de la subtalaire.
- ✓ Respecter la fatigabilité étant donné la découverte d'une sclérose en plaques en novembre 2014.
- ✓ Eviter de travailler les muscles varisant et travailler les muscles valgisant pour contrer l'attitude en varus.
- ✓ Adapter les exercices et leurs durées en fonction des réactions trophiques de la cheville.
- ✓ Surveiller les signes précurseurs d'algoneurodystrophie.

6.2 Objectifs de rééducation

A court terme :

- ✓ Obtenir une cheville indolore et sèche.
- ✓ Récupérer une cheville mobile ainsi que dans toutes les articulations et interlignes du pied.
- ✓ Obtenir une cheville indolore et sèche.
- ✓ Récupérer la force des muscles jambiers ainsi que leurs endurances.
- ✓ Retrouver une souplesse du triceps sural.
- ✓ Commencer la proprioception de la cheville et du pied.
- ✓ Lutter contre le déconditionnement à l'effort.

A moyen terme :

- ✓ Reprise d'une marche physiologique sans boiterie.

A long terme :

- ✓ Protéger la cheville contre d'éventuelles rechutes tendineuses du tibial postérieur permettant un maintien de l'arche médiale et d'une possible rétraction du tendon d'Achille responsable du pied plat valgus.

6.3 Description des techniques

Madame M bénéficie de 3 h 30 de séances quotidiennes de kinésithérapie de 8 h 30 à 12 h. Celles-ci comprennent 1h de balnéothérapie de 11 h à 12 h. Les exercices sont réalisés exclusivement sur le membre inférieur droit. Nous ferons attention à ne pas dépasser le stade ou des douleurs pourraient apparaître et favoriser le déclenchement d'un Syndrome Douloureux Régional Complexe (16).

6.4 Traitement antalgique et drainage de l'œdème

Au niveau de l'œdème, nous utilisons de la cryothérapie en apposant de la glace autour de la cheville pendant une durée de 15 minutes. Le froid a un effet vasoconstricteur qui va aider le retour veineux. Il va également avoir une action antalgique par la diminution de l'excitabilité des récepteurs à la douleur, diminuant la vitesse de conduction des fibres de petit calibre et ralentissant certains processus chimique impliqués dans la transmission du message nociceptif idéal dans le traitement des douleurs neuropathiques (17).

L'utilisation de stimulation nerveuse électrique transcutanée (TENS) est utilisée de façon homotopique autour de la cheville pendant 30 minutes dans le cadre des douleurs neuropathiques. Le TENS est utilisé pendant la séance quand Madame M se plaint de douleurs se manifestant par des fourmillements autour de la cheville nous faisant penser aux douleurs neuropathiques mises en évidence avec le questionnaire DN4.
Afin de les soulager immédiatement, un programme de TENS « conventionnel » est utilisé mettant en jeu le Gate Control System pour un soulagement immédiat des douleurs neuropathiques mais non durable après l'application. Le soulagement immédiat suffit à la patiente pour diminuer les douleurs neuropathiques et continuer la rééducation.
L'intensité est réglée de façon à ce que Madame M ressente des picotements non douloureux. Si la sensation de picotement diminue la patiente peut augmenter l'intensité au cours des 30 minutes (18).

Enfin, le massage est utilisé contre les contractures musculaires qui peuvent être douloureuses et occasionnées lors d'une marche sur de longues distances ou lors de sa séance de kinésithérapie quotidienne. Ce massage est effectué le temps d'obtenir une structure musculaire plus souple et détendue sur le triceps sural principalement ainsi que sur la loge latérale et antéro-latérale de jambe.

6.5 Traitement des cicatrices

L'adhérence des cicatrices limite les mouvements des plans sous-jacents. Ces adhérences constituent un frein passif aux mouvements de la cheville et du pied.

C'est pourquoi nous pratiquons quotidiennement des mobilisations cutanées telles que du palper-rouler, des frictions et des étirements cutanés. Ces manœuvres cicatricielles sont importantes et doivent être faites quotidiennement étant donné que nous ne pouvons mobiliser les articulations subtalaire et talo-crurale manuellement. Par conséquent, il faut limiter au maximum tout frein passif à la mobilité pour ne pas limiter davantage les amplitudes articulaires des ces deux articulations.

6.6 Traitement des raideurs articulaires

Les mobilisations spécifiques permettent un assouplissement capsulo-ligamentaire.

Une mobilisation passive des articulations du pied et de la tibio-fibulaire supérieure est effectuée manuellement en début de séance afin de préparer le pied pour la suite des exercices. Nous rappelons qu'il nous est interdit de mobiliser manuellement la talo-crurale et la subtalaire. C'est pourquoi une mobilisation analytique et détaillée du pied sera mise en œuvre. Ces mobilisations spécifiques permettent un assouplissement capsulo-ligamentaire. Concernant la patiente, ces mobilisations seront primordiales pour gagner le plus précocement des amplitudes dans le médio et avant pied pour retrouver une mobilité physiologique et compenser le déficit articulaire de l'arrière pied.

Tout d'abord, la tibio-fibulaire supérieure est mobilisée avec des glissements antéro-postérieurs.

La mobilisation de l'interligne de Chopart *(Figure 3).* La patiente est en décubitus dorsal avec un coussin sous les genoux pour détendre son triceps sural. La contre prise se situe sur le talus et le calcanéus pour stabiliser l'étage supérieur et éviter de mobiliser la subtalaire. Notre prise mobilisatrice empaume le cuboïde et le naviculaire et effectue des mouvements de prono-supination de cette interligne. Nous mobilisons également cette interligne avec des glissements craniaux-caudaux et le naviculaire par rapport au cuboïde avec également des déplacements craniaux-caudaux.

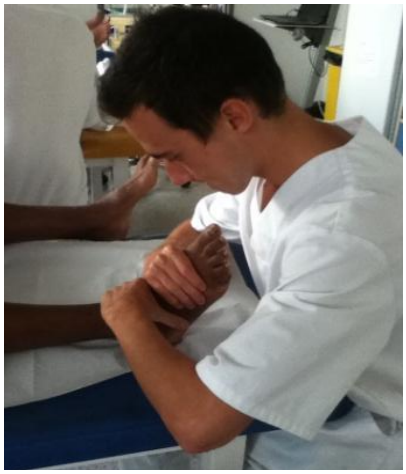

Figure 3 : Mobilisation manuelle des différentes interlignes du pied.

Ensuite intervient la mobilisation de l'interligne de Lisfranc. La patiente garde la même position. La contre prise stabilise le cuboïde, les cunéiformes et le naviculaire. Notre main mobilisatrice se situe au niveau des métatarsiens nous permettant de légers mouvements globaux de flexion-extension, abduction-adduction et de prono-supination qui vont être limités par l'encastrement du deuxième métarsien dans

l'interligne. Le premier et le dernier rayon sont plus mobiles et nous permettent d'accentuer les mouvements de ceux-ci en fin d'amplitude.
Nous mobilisons également les métatarsiens les uns par rapport aux autres avec des glissements bas-haut. Une manœuvre globale en ouverture-fermeture de l'arche métatarsienne est également effectuée.

Puis la mobilisation des métatarso-phalangiennes et des interphalangiennes en flexion-extension est effectuée pour finir cette mobilisation analytique du pied.

La prescription médicale indique une contre indication à la mobilisation manuelle mais une déambulation autorisée et donc une mise en charge possible. Madame M pourra effectuer par conséquent une mobilisation en charge des articulations talo-crurale et sous-talienne sous forme d'auto-mobilisation sans pour autant aller dans des amplitudes extrêmes.

Il est important que Madame M garde un certain poids sur sa cheville droite pour travailler en charge et ne pas revenir à une mobilisation qui se rapprocherait d'une mobilisation manuelle en décharge. C'est pourquoi un travail d'appui sur balance a été effectué au préalable pour que la patiente ressente et se mette en charge d'au moins 50% du poids du corps sur sa cheville droite lors des différents exercices proposés.

Tout d'abord concernant la talo-crurale, la patiente est donc debout et commence les mobilisations sur un plateau de Freeman dont les mouvements sagittaux sont limités avec des coussins placés en avant et en arrière du Plateau afin de ne pas aller dans les amplitudes extrêmes. Au fur et à mesure des séances, les coussins sont de tailles de plus en plus petites *(Figure 4).*

Figure 4 : Auto mobilisation de la talo-crurale en charge.

Madame M travaille aussi son articulation talo-crurale sans plateau de Freeman en effectuant des flexions de genou tout en gardant un appui du talon au sol pour travailler la flexion dorsale. Par la suite, elle recule son pied contro-latéral en gardant toujours son talon droit bien appuyé au sol pour travailler sa flexion plantaire.

Au niveau de l'auto-mobilisation de la subtalaire, les exercices se feront en charge avec un plateau de Freeman en changeant la direction du plateau afin d'effectuer un mouvement d'inversion et d'éversion selon l'axe de Henké. Nous ferons davantage attention à ce mouvement pour ne pas aller dans les amplitudes trop extrêmes étant donné l'implant dans le sinus du tarse.

6.7 Lutte contre l'hypoextensibilé du tendon d'Achille

Madame M réalise des auto-étirements au cours de la séance ainsi que chez elle.
Il est très important d'insister sur l'étirement du triceps sural pour éviter une éventuelle rétraction du tendon d'Achille, celui-ci pouvant accentuer le valgus de l'arrière pied dans le cadre du pied plat valgus (5).
La patiente est debout face à un mur, elle recule son membre inférieur droit tout en maintenant son talon au sol. L'exercice est réalisé genou tendu pour cibler les gastrocnémiens puis genou fléchit pour cibler le soléaire. Les étirements durent 6 minutes en alternant 20 secondes d'étirements et 20 secondes de relâchement.

6.8 Renforcement musculaire

Les exercices sont effectués en fonction de l'état de fatigue de la patiente et de l'état cutanée-trophique de la cheville.

Renforcement de l'ensemble du membre inférieur

Madame M dispose de plusieurs appareils comme le vélo, une chaise à quadriceps et ischios-jambier lui permettant de renforcer les muscles du genou et de la hanche.

Un travail en balnéothérapie est également effectué. La patiente est assise et effectue des ciseaux genoux tendus bas/haut et écartement/rapprochement. La patiente debout se sert également d'une « frite en mousse » sous son pied en effectuant une flexion du genou et de la hanche puis une extension du genou et de la hanche pour travailler sa chaine postérieure.

Renforcement des muscles de la cheville

L'évaluation initiale de la patiente a mis en évidence un déficit de force global des muscles jambiers et une position du pied en varus en charge et en décharge. Il sera donc important de travailler la rééducation des muscles éverseurs de la cheville tout en respectant la consigne chirurgicale d'un travail excentrique sur le tibial postérieur après la ténosynovectomie de celui-ci et son rôle dans le pied plat valgus (5).

Le triceps sural :

Le triceps sural est le muscle le plus «Faible» selon l'évaluation musculaire.

Le renforcement de ce muscle est effectué en charge avec l'aide de l'électrothérapie. Les électrodes sont placées sur les deux chefs du gastrocnémiens. Le mode amyotrophie est utilisé pendant 20 minutes avec l'alternance d'une phase de contraction et d'une phase de repos. La patiente se tient debout avec le genou tendu. Son pied est à plat lors de la phase de repos. Dès que la patiente ressent la contraction au niveau de ses gastrocnémiens grâce à

l'électrothérapie, elle effectue des pointes de pied et freine la descente une fois la phase de contraction terminée.

Un travail sur les pointes de pied en balnéothérapie est réalisé quotidiennement permettant un travail en charge partiel du triceps sural. Pour cela, la patiente effectue plusieurs allers-retours sur la pointe des pieds avec différents niveaux d'eau pour varier la charge sur sa cheville et donc varier l'intensité du travail musculaire du triceps sural.

Les fibulaires :

Il a été important de renforcer ces muscles étant donné la position du pied en varus de Madame M et leur rôle stabilisateur de la cheville. Nous travaillons les fibulaires sur table selon un mode concentrique.
La patiente est en décubitus dorsal. Nous effectuons une prise stabilisatrice au niveau de la pince bimalléolaire pour éviter toute compensation de rotation latérale de la jambe. Puis, nous effectuons une résistance sur le bord externe du pied induisant un mouvement d'abduction et de pronation du pied *(Figure 5).* La patiente effectue alors des mouvements d'éversion grâce à une contraction concentrique des fibulaires. Trois répétitions de dix mouvements sont effectuées en faisant attention de ne pas mettre une résistance trop élevée pour ne pas provoquer des contraintes trop importantes sur l'implant situé dans la subtalaire.



Figure 5 : Travail des muscles Fibulaires.

Le tibial postérieur :

Le mode de contraction du tibial postérieur est demandé en excentrique selon la prescription médicale pour favoriser les glissements après la ténosynovectomie de celui-ci.

La patiente est dans la même position avec un pied placé activement en légère inversion. Nous rappelons que nous ne pouvons mobiliser manuellement la subtalaire qui permet essentiellement les mouvements d'inversion et d'éversion.

C'est donc pourquoi, la patiente place son pied activement en position d'inversion après nos indications pour reproduire le mouvement.

Une main va stabiliser à nouveau la pince bimalléolaire pour éviter la rotation médiale du segment jambier et notre deuxième main va effectuer un mouvement allant vers l'éversion que la patiente va freiner pour travailler son tibial postérieur en excentrique.

Le nombre de répétitions et de séries dépend de la fatigue musculaire et de la douleur de la patiente. Tout comme pour le travail des fibulaires, nous faisons attention à ne pas mettre une résistance trop élevées étant donné l'implant dans le sinus du tarse *(Figure 6).*

Intrinsèques du pied :

Pour les muscles intrinsèques du pied, nous demandons à la patiente d'attraper une feuille de papier par terre à l'aide de ces orteils afin de travailler la griffe plantaire et donc les intrinsèques du pied *(Figure 7).*

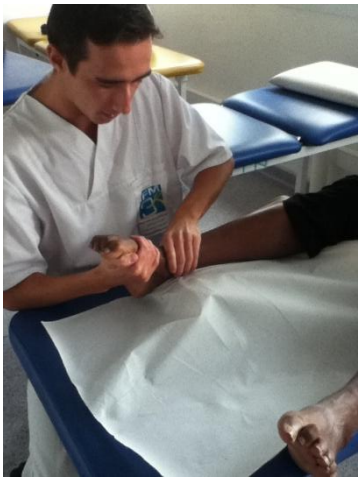

Figure 6 : Travail excentrique du tibial postérieur.

Figure 7 : Travail des muscles intrinsèques.

6.9 Travail de la proprioception de la cheville et du pied

Les réajustements posturaux reposent sur 3 grandes entrées : Les afférences visuelles, les afférences proprioceptives et l'oreille interne.

Il est donc nécessaire de travailler les mécanismes de protection de la cheville via la proprioception de celle-ci pour développer la boucle sensori-motrice et diminuer le délai d'action des muscles protecteurs pour une meilleure réponse musculaire (19) (20).

Madame M présente un pied en varus depuis l'accident. Nous cherchons des réactions motrices volontaires afin de mieux contrôler ce déséquilibre articulaire. Pour cela l'ensemble des exercices proposés seront effectués avec des déséquilibres intrinsèques.

Etant donné la douleur dans les premières séances lors de la mise en charge associée au travail de la proprioception, nous avons commencé par des exercices assis. Les muscles ciblés sont les muscles mobilisateurs et stabilisateurs de la cheville et du pied.

Tout d'abord, nous avons commencé par la proprioception des interlignes du pied avec l'aide de « ProprioFoot ». L'efficacité des « ProprioFoot » a été démontrée dans le domaine préventif permettant une bonne dissociation de l'arrière-médio et avant pied (21) .

La patiente est assise sur une chaise, nous plaçons les « Proprio Foot » en fonction de l'interligne visée, c'est-à-dire soit Chopart ou soit Lisfranc. Nous demandons alors à la patiente de faire des mouvements de prono-supination au niveau de l'interligne de Chopart et des mouvements dans tous les sens pour l'interligne de Lisfranc étant donné la physiologie réciproque des interlignes *(Figure 8).*

Figure 8 : Travail des différentes interlignes du pied grâce au ProprioFoot.

Ensuite la rééducation à la proprioception de la cheville a été mise en place avec le plateau de Freeman. La patiente était assise, le plateau était placé de façon à effectuer des mouvements de flexion/extension et de prono/supination dans la cheville. Nous prenions la précaution de placer des calles pour éviter d'aller dans des amplitudes trop extrêmes pouvant mettre en tension l'implant.

Nous continuons le travail proprioceptif de la cheville en charge partielle, la patiente est assise sur un ballon de Klein. Nous appliquons alors le principe de la reprogrammation sensorimotrice :

Sentir : La patiente assise sur le ballon de Klein est en appui bipodal, pied nus et les yeux fermés Nous lui demandons d'analyser les sensations de la répartition des appuis sous son pied droit. D'abord en statique puis avec des transferts d'appuis. Entre chaque transfert, nous demandons de revenir à la position de départ et d'analyser à nouveau les sensations.

Agir : Madame M pieds nus, se met en appuis unipodal effectuant des mouvements d'avant en arrière avec le ballon de Klein engendrant des flexions plantaires et dorsales de la cheville. Ces mouvements sont de faibles amplitudes permettant une concentration et une recherche d'appui optimal.

Réagir : La patiente assise sur le ballon de Klein, pieds nus est en appui unipodal. Nous intervenons avec des lancer et réception de ballon afin d'engendrer des déséquilibres nécessitant une réaction neuro-musculaire. Par progression, nous plaçons un tapis mou pour augmenter la difficulté de l'exercice.

Le travail de la proprioception fut continué en balnéothérapie. Pour cela la patiente place une planche en mousse sous son pied et effectue des mouvements de flexion du genou et de hanche puis une extension de ceux-ci. Le but étant de garder la planche sous son pied en contrôlant les déséquilibres de celle-ci via la poussée d'Archimède.

6.10 Réharmonisation et réentrainement à la marche

Les boiteries de Madame M sont dues à la douleur à l'appui et aux déficits d'amplitudes articulaires de la cheville en flexion dorsale. La marche sera donc travaillée dans l'Alter-G et en balnéothérapie dans un premier temps afin d'avoir une charge partielle pour rectifier les compensations due à la douleur et donc améliorer la qualité de marche de Madame M.
Au fur et à mesure des séances, une fois que la douleur sera moindre, la patiente marchera en charge complète avec les mêmes consignes pour éviter les compensations.

Le travail de la marche fut commencé en balnéothérapie afin de travailler sur le bon dérouler du pas en marche avant et en marche arrière, mais nous n'avons pas de retour direct sur le bon positionnement et le déroulement du pas. Toutefois, la chaleur de l'eau a un effet antalgique qui combiné à la poussée d'Archimède offre un appui non douloureux pour Madame M permettant un réentrainement à la marche.

La marche dans l'Alter-G fut alors effectuée. C'est un tapis de marche « anti-gravité », c'est-à-dire qu'il permet de gérer le pourcentage du poids du corps avec un système de gonflage. Cet équipement peut descendre à 20% du poids du corps. De plus, nous pouvons observer en temps réel la marche par des fenêtres situées sur les côtés. Cela nous permet de rectifier oralement la marche de la patiente. *(Figure 9).*
Durant les premières séances, nous insistons sur le fait de bien relever la pointe de pied lors de l'attaque du talon au sol, puis lors du déroulement du pas, de contrôler son pied pour qu'il n'aille pas vers l'intérieur.

Figure 9 : Travail de la marche dans l'Alter-G.

Madame M effectue 20 minutes de marche dans l'Alter-G tous les 2 jours à 70% du poids du corps. Il faut 3 à 4 minutes pour que les douleurs dans la cheville diminuent, que la qualité de la marche s'améliore et devienne quasiment physiologique. Nous observons un léger recul du bassin et une bascule antérieure du tronc, conséquence d'un manque de flexion dorsale de cheville en fin d'appui.

7 Évaluation de fin de prise en charge à J96

Après 3 semaines de prise en charge, une évaluation finale relativement positive peut être établie au regard des objectifs fixés, plus particulièrement, au niveau de la récupération musculaire et de la douleur. Nous ne citerons que les améliorations constatées durant cette évaluation finale qui est effectuée dans les mêmes conditions que l'évaluation initiale.

Tout d'abord, le versant musculaire est objectivé par l'évaluation par analogie du testing international selon Daniels et Worthingham *(Annexe 4)* (14) permettant de mettre en évidence une récupération de la force musculaire des muscles jambiers et en particulier du tibial postérieur. Rappelons que ce muscle a subi une ténosynovectomie et qu'il était déficitaire, responsable en partie du pied plat valgus de la patiente. Ce muscle est côté à 5 au bilan final permettant un bon maintien de l'arche médiale.

Sur le plan algique, la récupération musculaire a permis d'avoir une meilleure stabilité de la cheville. De surcroit, les douleurs de la patiente lors de la marche sont descendues à 1 selon l'échelle numérique lors de la phase d'appui contre 4 lors du bilan initial. Ces douleurs sont des lancements toujours situés au niveau de l'articulation subtalaire. Les douleurs lors des mobilisations passives du pied ont également diminué à 1 dans les mouvements de fin d'amplitude. La présence de douleurs neuropathiques était encore présente.

Au niveau cutané-trophique, l'adhérence des cicatrices a été enlevée malgré un œdème persistant.

Concernant le plan articulaire, une nette amélioration qualitative de la mobilité des os du pied est constatée chez la patiente se traduisant par un frein plus souple dans les fins d'amplitudes. Quantitativement, nous constatons un gain de 5° en pronation sur l'interligne de Chopart, 5° sur la flexion de la métatarso-phalangienne et 10° sur son extension.
L'inversion et l'éversion sont constatés en actif sur la table compte tenu des consignes chirurgicales, nous constatons alors un mouvement plus fluide et de plus grandes amplitudes. Quant à l'articulation talo-crurale, la patiente a gagné 10° de flexion dorsale et 5° de flexion plantaire au cours de ces 3 semaines.
De part l'analyse de ces résultats, la patiente ne présente plus de pied en varus et la qualité de sa marche s'est nettement améliorée malgré le manque de flexion dorsale en fin de phase d'appui entrainant une légère bascule antérieure du tronc. Son périmètre de marche au test de 6 minutes est maintenant de 650 mètres contre 450 mètres au bilan initial.

8 Discussion

Durant la rééducation de Madame M, nous avons adapté la prise en charge pour la rendre la plus optimale malgré les limites qui nous étaient fixées. La grande partie de la problématique de ce travail écrit de fin d'étude était le gain articulaire. Notamment avec la mise en place d'auto-mobilisation en charge des articulations talo-crurale et sous-talienne étant donné le droit à la déambulation sans aide technique et l'interdiction d'une mobilisation manuelle des articulations citées précédemment. A ce jour, nous n'avons trouvé aucun protocole ou traitement de rééducation des patients s'étant fait opérer d'une arthrorise de l'articulation sous-talienne.

Nous nous sommes donc posé les questions suivantes. Est-ce que ces auto-mobilisations en charge étaient adaptées à la pathologie de la patiente ? Comment aurait-on pu les améliorer ?

Durant cette discussion, nous allons essayer de répondre de façon la plus claire possible à ces questions en abordant tout d'abord les contraintes de poids du corps subies par les articulations de la cheville et de la subtalaire durant la marche. Puis nous allons nous intéresser aux éléments passifs et actifs qui maintiennent et amortissent ces articulations lors de la marche. Ensuite nous nous intéresserons au versant articulaire pur de la subtalaire en décharge et en charge pour juger si la prise en charge de Madame M était justifiée et adaptée lors des exercices. Nous terminerons par une question : Et si c'était à refaire, aurions nous pu améliorer ces exercices ?

Intéressons nous dans un premier temps à la marche. Rappelons nous que c'est à partir de cette indication chirurgicale de déambulation que notre réflexion d'effectuer des exercices en charge est ressortie.

La marche est le mode prépondérant de locomotion de l'homme. Elle sollicite l'ensemble de l'appareil locomoteur et plus particulièrement le membre inférieur. Le rôle du pied a été étudié en détails pour son rôle d'interface entre le corps et le support. Son rôle mécanique permet d'amortir les chocs et de s'adapter au relief, le tout en se rigidifiant pour transmettre les contraintes physiques (22). Cette adaptabilité dépend des potentiels articulaires et des potentiels musculotendineux de mobilisations des segments osseux. Les altérations de ce fonctionnement locomoteur n'empêchent pas la marche via le mécanisme de compensation avec l'ensemble du corps. La marche est alors plus ou moins adaptée et plus ou moins coûteuse en énergie. Dans le cadre de Madame M, nous constatons une marche plus lente que la normale, un pied déroulant vers l'intérieur lors de l'appui au sol ainsi qu'un recul du bassin et une bascule antérieure du tronc en fin de phase d'appui pour compenser le manque de flexion dorsale.

Rappelons nous des prérequis de Gage qui définissent une marche physiologique (23):

- ✓ Bon prépositionnement du pied lors de l'attaque du talon au sol.
- ✓ Consommation énergétique minimale.
- ✓ Longueur de pas adaptée.
- ✓ Stabilité lors de l'appui.
- ✓ Liberté lors du passage du pas pendant la phase oscillante.

La marche se définit également par son caractère cyclique alternant phase d'appui et phase oscillante. Le pied va donc jouer son rôle de transmission entre le support et le corps en mouvement à chaque cycle de marche engendrant de nombreuses contraintes physiques.

Intéressons-nous alors aux contraintes et aux mouvements de l'arrière pied durant la phase d'appui pour justifier notre choix d'auto-mobilisation en charge.

La phase d'appui se divise en sous-phases : Le contact initial, la mise en charge, le milieu d'appui et la fin d'appui.
L'arrière pied va être en contact du sol jusqu'à la fin du milieu d'appui, soit 30% du cycle de marche. C'est pendant cette période que l'articulation sous-talienne va encaisser progressivement tout le poids du corps avant qu'il ne soit transférer vers l'avant du pied.
Lors du contact initial du pied, l'autre pied s'apprête à quitter le sol.
Nous sommes donc en double appuis lors du contact initial qui dure environ 3% du cycle de la marche. L'attaque du talon se fait par un appui externe sur le calcanéus puis très vite après cette phase, le pied se met en charge complète et doit encaisser le transfert de charge car l'autre pied quitte le sol. La mise en charge dure alors environ jusqu'à 10% du cycle de la marche et va supporter 120% du poids corps. Enfin lors du milieu d'appui, la plus grande partie du pied est au sol pour stabiliser l'ensemble du corps (22).

Durant ce déroulement de pas d'un cycle normal, l'articulation sous-talienne effectue des mouvements d'inversion/éversion, conséquence des positions de varus et valgus du calcanéus (24). Ces légers mouvements dans l'articulation sous-talienne et en corrélation avec la mise en charge nous permettent de dire que l'implant de Madame M peut subir de fortes contraintes associées à des mouvements dans l'articulation sous-talienne. *(Figure 10)*

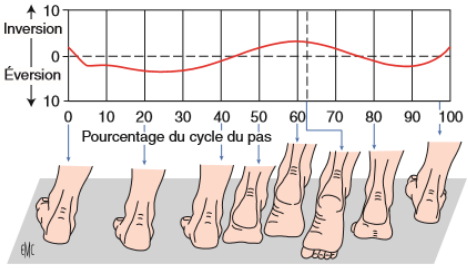

Figure 10 : Mouvements de l'articulation sous-talienne au cours du pas.

De plus l'analyse dynamique des pressions plantaires lors de la marche nous permet de nous rendre compte des pressions élevées sur le talon lors de la marche. En effet le talon reçoit des pressions supérieures à 30 Newtons par centimètre carré qui vont être répétées à chaque cycle de marche (25) *(Annexe 5).*
Ces quelques données qualitatives et quantitatives nous permettent de nous rendre compte du traumatisme accumulé lors de chaque attaque du talon au sol concernant l'opération de Madame M, ce qui justifie notre réflexion concernant la mise en place d'une mobilisation en charge pour pallier à l'interdiction d'une mobilisation manuelle.

Ce traumatisme répété du talon est à nuancer puisqu'il existe des mécanismes qui vont amortir et stabiliser les articulations de la sous-talienne au cours du pas. E.Viel nous explique que le rôle du pied dynamique ne peut être assimilé au regard du versant articulaire pur, les 22 os du pied doivent être sanglés par les tendons des muscles extrinsèques et l'aponévrose du squelette fibreux (26). Ce sont des structures déformables se laissant étirer pour absorber une partie des contraintes.

Toutefois, dans le cadre de Madame M, nous sommes dans le cas d'une cheville et d'un pied pathologique qui présentent un déficit de structure entrainant des déficits articulaires et musculaires.

Nous allons donc détailler ces mécanismes d'amortissements et en faire l'analogie au regard de la pathologie de la patiente, les comprendre et en ressortir les éléments qui auraient pu améliorer notre prise en charge du gain articulaire.

Intéressons-nous en premier lieu aux éléments passifs d'amortissement et de stabilité de l'articulation sous-talienne dans un premier temps :

Tout d'abord, les éléments capsulo-ligamentaires ont vocation à la stabilité en limitant la mobilité des articulations. Au niveau du pied, la plupart des ligaments sont au niveau plantaire dont le rôle majeur est un soutien de l'arche plantaire. Concernant l'articulation sous-talienne, elle possède un puissant ligament talo-calcanéen interosseux ou ligament « en haie ». Mais dans le cadre de la patiente, le ligament « en haie » a été excisé entrainant donc une instabilité entre le talus et le calcanéus pour la patiente (2).

La graisse du talon permet d'absorber et de diffuser une partie des contraintes. Cette graisse talonnière est dépendante de la direction. C'est-à-dire que la masse graisseuse du talon peut se déplacer latéralement sans résistance mais l'écrasement verticale entrainera une importante raideur de ce tissu adipeux. La surface d'impact du talon est très réduite mais la graisse talonnière va diffuser cet impact. Ce tissu adipeux va permettre d'élargir la surface d'impact à 23 cm2 contre 15cm2 pour le calcanéum seul permettant une meilleure dissipation de l'impact (26).

Enfin, la mise en charge du pied va avoir tendance à aplatir le pied par mise en place d'un léger valgus calcanéen. L'aponévrose plantaire va alors jouer un rôle de résistance contre cette chute d'arche plantaire. Ce mécanisme a été décrit dans un premier temps par Hicks (27) permettant une meilleure compréhension du rôle de l'aponévrose avec une meilleure connaissance des insertions *(Figure 11).*

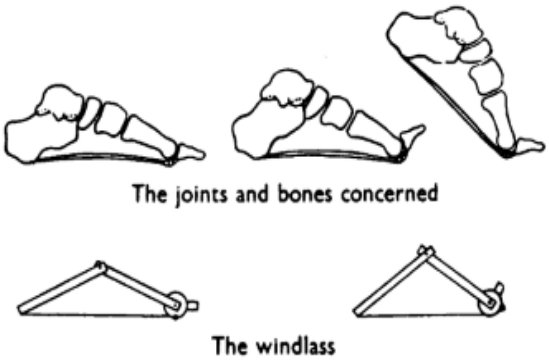

Figure 11 : Mécanismes de Hicks par mise en tension de l'aponévrose plantaire.

L'insertion proximale s'insère au niveau de la tubérosité du calcanéus et les insertions distales s'insérent au niveau de la base des phalanges entrainant une mise en tension et un creusement de la voute par mise en tension lors de la dorsiflexion des métatarso-phalangienne.

Le rôle entre le tendon calcanéen et l'aponévrose plantaire est également important.

Lors de la flexion dorsale de cheville, la traction appliquée par le tendon d'Achille sur le calcanéus est transmise aux têtes des métatarsiens permettant ainsi un maintien des articulations du pied par mise en tension de l'aponévrose (28). Par analogie avec la patiente, son aponévrose n'a pas de déficit étant donné que son pied était réductible avant l'opération, signifiant donc un test de Jack positif (Confère 2.2 Pied Plat Valgus).
En corrélation avec l'auto-mobilisation en charge de la talo-crurale de Madame M, la stabilité de la sous-talienne en flexion dorsale de cheville va donc être augmentée par une mise en tension de l'aponévrose mais elle ne sera pas totale car il aurait fallu une mise en dorsiflexion des métatarso-phalangiennes pour une mise en tension maximale de l'aponévrose.

Après avoir abordé les éléments passifs, intéressons nous maintenant aux éléments actifs permettant d'absorber ou de dissiper une partie des contraintes. Le rôle des muscles est multiple, ils permettent de freiner, de stabiliser et stimuler un mouvement. Lors de la marche, la grande partie de l'activité musculaire se fait en freination ou plutôt dans un travail excentrique. Néanmoins, un muscle donné n'effectue pas qu'un seul mode de contraction. Il va d'abord avoir une composante excentrique pour encaisser la charge du corps puis concentrique pour retransmettre l'énergie produite par l'étirement antérieur (22).

Toutes les loges musculaires de la jambe vont travailler durant la phase d'appui avec un rôle prédominant pour certains muscles.

La loge antérieure va s'adresser en partie à la freination du contact initial. Il est essentiel que l'énergie produite par l'attaque du talon au sol soit immédiatement dissipée. Les muscles de cette loge vont avoir une action excentrique pour freiner l'abattement du pied au sol avec comme principal artisan de cette freination, le tibial antérieur (29).

Une fois le pied au sol, la loge interne va jouer son rôle de stabilisateur latéral puisque le segment jambier une fois au sol n'est pas purement vertical mais forme un débattement d'environ 10° latéralement. L'action musculaire du tibial postérieur est alors essentielle, celui-ci va devoir stabiliser le débattement latéral du segment jambier, maintenir l'arche médiale et encaisser l'énergie produite par la mise en charge pour restituer cette énergie en fin d'appui. Lors de la mise en charge, nous sommes alors dans un mode de contraction excentrique jouant également le rôle de stabilisateur des articulations sous-talienne et du médio-tarse de part ces insertions (29).

Une fois la mise en charge effectuée, le membre inférieur en appui progresse vers l'avant en pivotant sur le talus. Le triceps sural effectue une action excentrique pour contrôler cette avancée du segment jambier favorisant la stabilité du talus.

La loge latérale composée des muscles court et long fibulaires va permettre une stabilisation des articulations sous-talienne et du medio-tarse. Cette stabilisation de ces articulations est élémentaire étant donné que la charge du poids du corps évolue vers l'avant pied.

Le long fibulaire va avoir une double fonction. Il doit être stabilisateur dans le plan frontal mais également prendre part dans le maintien de l'arche longitudinal de part son insertion distale (22).

La fonction musculaire est alors primordiale pour un bon amortissement et une meilleure stabilisation des articulations talo, crurale, sous-talienne et du médiopied. Le pied se comporte donc comme un ressort permettant de dissiper les contraintes de la mise en charge (26).

En ce qui concerne la prise de charge de la patiente et des auto-mobilisations en charge, elles ont été faite en charge sur un plateau de Freeman de façon analytique. Le pied n'a donc pas eu l'impact du talon au sol et une répartition plantaire plus homogène puisque le pied de la patiente est en perpétuel contact avec le plateau de Freeman. Toutefois, le travail musculaire des muscles jambier ne se fait pas selon un mode fonctionnel qui a fortiori entraine une moins bonne stabilisation de la sous-talienne lors des exercices proposés de traitements articulaires comparativement à la marche.

Intéressons nous au dernier point de cette discussion, le versant articulaire pur en charge de la cheville et particulièrement de la sous-talienne au regard de la pathologie de la patiente.

Tout d'abord, les articulations talo-crurale et sous-talienne sont superposées et sont stables par rapport à l'apesanteur. Leurs encastrements contribuent à la stabilité en charge, de sorte que la congruence et la stabilité de l'articulation sous-talienne sont maximales en charge complète avec une position neutre, c'est-à-dire sans mouvement d'inversion et d'éversion (24) (30).

Il est admit également que le tarse postérieur a une mécanique dont les mouvements sont prédéfinis et constant permettant une fine adaptation ainsi qu'une transmission des forces importantes, facteur de stabilité (30). Cette mécanique bien huilée est possible grâce à la richesse des afférences périphériques, notamment aux récepteurs articulaires situés dans la capsule et sont sensibles aux tensions capsulaires (31). Par conséquent ces quelques données montrent que lors des auto-mobilisations de la patiente en charge, l'implant de l'articulation sous-talienne est donc davantage stabilisé car l'articulation en elle-même est plus stable en charge.

Du point de vue articulaire pur de l'articulation sous-talienne, son fonctionnement est bien connu en décharge avec un calcanéus qui « tangue, vire et roule » sous le talus comme la décrit Kapandji. Ces mouvements de calcanéus sont combinés pour permettre un mouvement d'inversion et d'éversion selon le traditionnel axe décrit par Henke, dirigé en haut, en avant et en dedans. L'éversion combine dorsiflexion, abduction et pronation alors que l'inversion associe flexion plantaire, adduction et supination (32)

C'est donc à partir de ces connaissances théoriques que nous avons proposé à la patiente de s'auto-mobiliser en charge sur un plateau de Freeman selon l'axe de Henke.

Mais le fonctionnement de l'articulation sous-talienne en charge est tout autre. Ce complexe articulaire sous-talien articulaire comprenant l'articulation sous-talienne postérieur, l'articulation sous-talienne antérieure et l'articulation talo-naviculaire va agir en synergie avec le bloc calcanéo-pédieux. C'est à Inman que l'on doit le premier modèle simplifié de ce complexe en charge (33). Ce modèle met en évidence les mouvements entre le bloc calcanéo-pédieux et le talus *(Figure 12).*

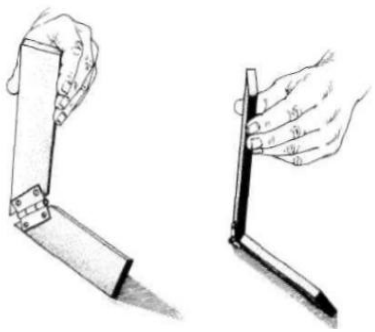

Figure 12 : Modèle simplifé d'Inman du complexe articulaire sous-talien.

Le segment jambier est rattaché au pied via le talus qui se comporte comme une charnière dont l'axe est incliné à 45°. La rotation axiale de l'un entrainant la rotation axiale de l'autre. Ce phénomène est essentiel à comprendre car il permet de transformer les rotations axiales du segment jambier en rotation axiale du pied qui a fortiori vont travailler le complexe articulaire sous-talien (34). C'est donc dans cette optique de mouvement partant d'une rotation longitudinale du segment jambier que nous aurions dû travailler dans le cadre du traitement articulaire de l'articulation sous-talienne ou plutôt complexe articulaire sous-talien. Ce complexe articulaire permet une meilleure répartition du poids du corps lors des mouvements en charge puisqu'il va transmettre une partie des contraintes au tibia et à la fibula à travers le talus. Cet « os » dit flottant distribue les forces à travers le calcanéus et les articulations transverses du tarse, c'est-à-dire 2/3 au naviculaire et 1/3 au cuboïde (35).

Pour synthétiser cette analyse de l'arrière pied en charge, il en ressort que la littérature à ce sujet est encore confuse. En effet, la physiologie, la biomécanique et la cinétique de l'articulation sous-talienne in vivo sont encore mal connues du fait que cette articulation est difficile à explorer influant donc sur la prise en charge Masso-Kinésithérapique (24). Néanmoins il en résulte que les auto-mobilisations en charge étaient justifiées en regard de la congruence et de la stabilisation qui augmente en charge. Néanmoins, il aurait été préférable de faire des mouvements dans un rôle plus fonctionnel et moins analytique sans pour autant recréer le traumatisme d'attaque du talon au sol. C'est-à-dire avec un mouvement induit par le segment jambier conduisant à une réponse musculaire plus adaptée, qui aurait eu davantage d'impact au niveau de l'amortissement et de la stabilisation de l'articulation sous-talienne. Nous pensons notamment au travail excentrique du tibial postérieur lors de la phase d'appui qui est essentiel à travailler. De plus, un mouvement d'origine proximal aurait eu une meilleure répartition des forces en charge sur le complexe articulaire sous-talien qui en regard de la pathologie de la patiente est important pour ne pas engendrer de contraintes et enlever un risque d'expulsion ou la création d'un conflit latéral sur l'implant sous-talien *(Figure 13-14-15).*

En vue de cette discussion et des nombreuses références bibliographiques trouvées dans le domaine de la podologie, nous pouvons nous questionner sur l'interdisciplinarité entre le masseur-kinésithérapeute et le pédicure-podologue pour une meilleure prise en charge.

Figure 14-15 : Travail de la flexion dorsale de l'articulation talo-crurale avec mise en charge progressive et tension de l'aponévrose plantaire via le mécanisme de Hicks. Durant ce mouvement, les muscles jambiers travaillent en freination, en particulier le tibial postérieur travaillant en excentrique. Le tout

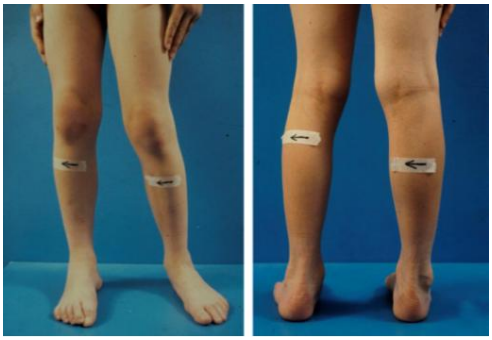

Figure 16 : Travail du complexe articulaire sous-talien inspiré du modèlé simplifié d'Inman. La rotation axiale du segment jambier entraine la rotation axiale du complexe articulaire sous-talien.

9 Conclusion

Concernant la prise en charge de Madame M, il a été impératif de respecter les consignes chirurgicales et d'obtenir des objectifs acquis dans un temps impartit en vu de l'ablation du matériel dans 2 ans.

La prise en charge de cette patiente a duré 21 jours. Il est à noter que ce délai était relativement court pour objectiver l'évolution articulaire compte tenu de l'interdiction de la mobilisation manuelle des articulations talo-crurale et sous-talienne. La présence de ces contraintes nous ont poussées dans notre réflexion afin de trouver un équilibre entre gain articulaire et effets néfastes sur l'implant dans le sinus du tarse. Nous pouvons toutefois objectiver une récupération musculaire et une diminution de la douleur chez Madame M, améliorant de façon significative la qualité de sa marche.
La prise en charge d'un patient présentant une arthrorise de la sous-talienne se révèle complexe. En effet elle ne présente pas de consensus de rééducation car le sujet est encore peu référencé dans la littérature. Cette prise en charge repose davantage sur l'expertise et le raisonnement clinique du praticien.
Le professionnel de santé doit savoir adapter sa prise en charge en fonction des bilans et des limites qui lui sont fixés. Il faut également avoir un œil critique sur sa rééducation pour se remettre en question dans certaines situations afin d'améliorer sa prise en charge. Il ne faut pas oublier que nous rééduquons un patient et non pas une pathologie.

La démarche élaborée autour de ce cas clinique nous a donc permis d'élargir et d'acquérir davantage de postures professionnelles. La situation clinique et la réalisation de ce travail écrit de fin d'études ont également permis une meilleure compréhension de la biomécanique de l'arrière pied. Ces connaissances seront transférables dans notre pratique professionnelle.

Références bibliographiques

1. DUFOUR, Michel PILLU. Biomécanique fonctionnelle. s.l. : Elsevier Masson, 2006. pp. 207-287.

2. DUFOUR, Michel. Anatomie de l'appareil locomoteur. s.l. : Elsevier Masson, 2007.

3. Abdel Majid Sheikh Taha, David S. Feldman. Painful Flexible Flatfoot. December 2015. pp. 693-704. Vol. 20.

4. Le pied plat valgus EMC. TOULLEC, E. s.l. : Elsevier Masson SAS, 2014.

5. The RAM classification-A novel, systematic approach to the adult-acquired flatfoot. Raikin SM, Winters BS, Daniel JN. 169-181, s.l. : Foot Ankle Clinics, 2012, Vol. 17.

6. Bonnel F, Teissier P, Maestro M, Ferré B, Toullec E. Biométrie des composants osseux de l'articulation talo-naviculaire : Etude cadavérique. Rev Chir Orthop. 2011, Vol. 97, 61-69.

7. Kinematic of the ankle/foot complex Part III: Influence of the leg rotation. A, Lundberg. 304-309, s.l. : Foot Ankle, 1989, Vol. 9.

8. F. Fabié, R. Viladot. Traitement chirurgical du pied plat. Pathologie du pied et de la cheville . 2015, pp. 570-599.

9. Pied plat réductible traité par la vis d'expansion du sinus du tarse. A propos de 30 cas. O. JARDÉ, G. ALOVOR, R. COURSIER, A. PATOUT, K. BASCHTI. 21, s.l. : Med Chir Pied, 2005, pp. 39-45.

10. O. Jardé, G. Alovor,. Pied plat réductible traité par la vis d'expansion du sinus du tarse. À propos de 30 cas. Médecine et chirurgie du pied. 2005, Vol. 21, pp. 39-45.

11. Daphne Yen-Douangmala, Mher Vartivarian. Subtalar Arthroereisis and Its Role in Pediatric and Adult Population. Clinics in Podiatric Medicine and Surgery. 2012, Vol. 29, 3, pp. 383-390.

12. V. MARTINEZ, N. ATTAL, D. BOUHASSIRA. Les douleurs neuropathiques chroniques : diagnostic, évaluation et traitement en médecine ambulatoire. Recommancadtion pour la pratique clinique de la société francaise d'étude et de tratement de la douleur. s.l. : ELSEVIER MASSON, 2010.

13. al, D. Bouhassira et. Comparison of pain syndromes associated with nervous or somatic lesions and development of a new neuropathic pain diagnostic questionnaire (DN4). [auteur du livre]

International Association for the Study of Pain. PAIN. s.l. : ELSEVIER MASSON, 2005, pp. 29-36.

14. Worthingham, Daniels et. Le bilan musculaire de Daniels et Worthingham. s.l. : ELSEVIERMASSON, 2015. pp. 205-280. Vol. 9eme édition.

15. Conférence de consensus : La sclérose en plaques (Consulté le 20 décembre 2015). [http://www.has-sante.fr/portail/upload/docs/application/pdf/sclerose3.pdf]

16. T., Leemrijse. Stratégie chirurgicale dans les raideurs post-traumatiques de la cheville. Kinésithérapie scientifique. 2011, 525, pp. 59-61.

17. Demoulin, C. Cryothérapie et maladies rhumatismales. Revue du rhumatisme. 2011, 78, pp. 500-502.

18. EFNS guidelines on neurostimulation therapy for neuropathic pain. G. Cruccua, b, T. Z. Azizc, L. Garcia-Larreaa,d, P. Hanssona,e, T. S. Jensena,f, J.-P. Lefaucheurg,. 2007, Vol. 14, pp. 952-970.

19. Kostur, L. Classification des outils de reprogrammation neuromotrice. Kinésithérapie La Revue. 2012, Vol. 12, 128, pp. 34-37.

20. Terrier R, Toschi P. Stratégies de protection de la cheville : des connaissances spécifiques à la prise en charge kinésithérapique. Kinésithérapie Scientifique. 2011, Vol. 527, pp. 5-10.

21. BELLAUD, EVELYN. Une façon (re)pensée d'agir: Les entorses de cheville peuvent-elles être prévenues ? Kinésithérapie La Revue. 2006, 59, pp. 33-41.

22. P. Dedieu, C. Barthés. EMC Marche. s.l. : Elsevier Masson, 2011.

23. James R, Gage. Gait Analysis : An Essential Tool in the Treatment of Cerebral Palsy. 1993. pp. 126-134.

24. Abols, Y. Biomécanique et physiologie articulaire de la sous-talienne EMC. s.l. : Elsevier Masson, 2008.

25. Libotte, M. Analyse dynamique des pressions plantaires EMC. s.l. : Elsevier Masson, 2007.

26. Viel, Eric. La marche humaine, la course et le saut. s.l. : Elsevier Masson, 2000. pp. 47-58.

27. Hicks, J.H. THE MECHANICS OF THE FOOT, The plantar aponeurosis and the arch. Journal of Anatomy. 1953, 88, pp. 25-30.

28. Carla Stecco, Marco Corradin, Veronica Macchi. Plantar fascia anatomy and its relationship with Achilles tendon and paratenon. Journal of Anatomy. 2013, pp. 665-676.

29. E. PLAS, E.VIEL, Y.BLANC. LA MARCHE HUMAINE. Kinésiologie dynamique, biomécanique et pathomécanique. s.l. : Elsevier Masson, 1979. pp. 34-48.

30. MAESTRO, M. Rappel biomécanique des articulations talo-crurale et sous-talienne. Medecine et Chirugie du Pied. 2004, Vol. 20, pp. 6-10.

31. P, Thoumie. Pied, posture et équilibre. Encyclopédie de Médecine Chirurgicale. s.l. : Elsevier, 1999.

32. IA, Kapandji. Physiologie articulaire. Tome 2. Paris : s.n., 2002.

33. The Influence of the Foot-Ankle Complex on the Proximal Skeletal Structures. Verne T. Inman, M.D. 1969, Artificial Limbs, Vol. 13, pp. 59-65.

34. The talonavicular and subtalar joints: The “calcaneopedal unit” concept. R. Seringe, P. Wicart. 6, 2013, Orthopaedics & Traumatology: Surgery & Research, Vol. 99, pp. 345-355.

35. The subtalar joint: Biomechanics and functional representations in the literature. Jastifer JR, Gustafson PA. 2014, Vol. 24, pp. 203-209.

Annexe 1

<u>Annexe 1</u> : Stades du pied plat valgus selon RAIKIN

Table 1
The RAM classification

	Rearfoot	Ankle	Midfoot
Ia	Tenosynovitis of PTT	Neutral alignment	Neutral alignment
Ib	PTT tendonitis without deformity	Mild valgus (<5°)	Mild flexible midfoot supination
IIa	Flexible planovalgus (<40% talar uncoverage, <30° Meary angle, incongruency angle 20° to 45°)	Valgus with deltoid insufficiency (no arthritis)	Midfoot supination without radiographic instability
IIb	Flexible planovalgus (>40% talar uncoverage, >30° Meary angle, incongruency angle >45°)	Valgus with deltoid insufficiency with tibiotalar arthritis	Midfoot supination with midfoot instability—no arthritis
IIIa	Fixed/arthritic planovalgus (<40% talar uncoverage, <30° Meary angle, incongruency angle 20° to 45°)	Valgus secondary to bone loss in the lateral tibial plafond (deltoid normal)	Arthritic changes isolated to medial column (navicular-medial cuneiform or first TMT joints)
IIIb	Fixed/arthritic planovalgus (>40% talar uncoverage, >30° Meary angle, incongruency angle >45°) —not correctable through triple arthrodesis	Valgus secondary to bone loss in the lateral tibial plafond and with deltoid insufficiency	Medial and middle column midfoot arthritic changes (usually with supination and/or abduction of the midfoot)

Annexe 2

<u>Annexe 2</u> : Radiographie post-opératoire de la cheville droite le 26/06/2015

Annexe 3

<u>Annexe 3</u> : Score de Madame M au questionnaire DN4 à J75 (5/10)

QUESTIONNAIRE DN4 : un outil simple pour rechercher les douleurs neuropathiques

Pour estimer la probabilité d'une douleur neuropathique, le patient doit répondre à chaque item des 4 questions ci dessous par « oui » ou « non ».

QUESTION 1 : la douleur présente-t-elle une ou plusieurs des caractéristiques suivantes ?

	Oui	Non
1. Brûlure	☐	☒
2. Sensation de froid douloureux	☐	☒
3. Décharges électriques	☒	☐

QUESTION 2 : la douleur est-elle associée dans la même région à un ou plusieurs des symptômes suivants ?

	Oui	Non
4. Fourmillements	☐	☐
5. Picotements	☒	☐
6. Engourdissements	☒	☐
7. Démangeaisons	☐	☐

QUESTION 3 : la douleur est-elle localisée dans un territoire où l'examen met en évidence :

	Oui	Non
8. Hypoesthésie au tact	☒	☐
9. Hypoesthésie à la piqûre	☐	☒

QUESTION 4 : la douleur est-elle provoquée ou augmentée par :

	Oui	Non
10. Le frottement	☒	☐

OUI = 1 point **NON = 0 point** **Score du Patient : 5 /10**

MODE D'EMPLOI

Lorsque le praticien suspecte une douleur neuropathique, le questionnaire DN4 est utile comme outil de diagnostic.

Ce questionnaire se répartit en 4 questions représentant 10 items à cocher :

- ✓ Le praticien interroge lui-même le patient et remplit le questionnaire
- ✓ A chaque item, il doit apporter une réponse « oui » ou « non »
- ✓ A la fin du questionnaire, le praticien comptabilise les réponses, 1 pour chaque « oui » et 0 pour chaque « non »
- ✓ La somme obtenue donne le Score du Patient, noté sur 10.

Si le score du patient est égal ou supérieur à 4/10, le test est positif
(sensibilité à 82,9 % ; spécificité à 89,9 %)

D'après Bouhassira D *et al. Pain* 2004 ; 108 (3) : 248-57.

Annexe 4

<u>Annexe 4</u> : Évaluation de la force musculaire à J96

	Cotation par analogie du testing international
Ilio-psoas	5
Grand fessier	5
Moyen fessier	5
Quadriceps	5
Ischios-Jambiers	5
Tibial antérieur	5
Tibial postérieur	5
Triceps sural	4
Fibulaires	4
Long fléchisseurs des orteils	4
Long fléchisseurs de l'Hallux	4
Long extenseur des orteils	4
Long extenseur de l'Hallux	4
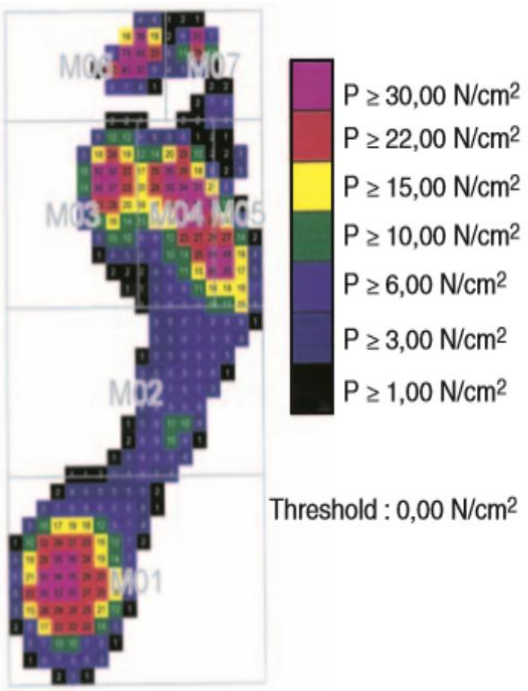
<u>Annexe 5</u> : Pressions maximales d'un pied droit et zones d'intérêts lors de la marche (25)